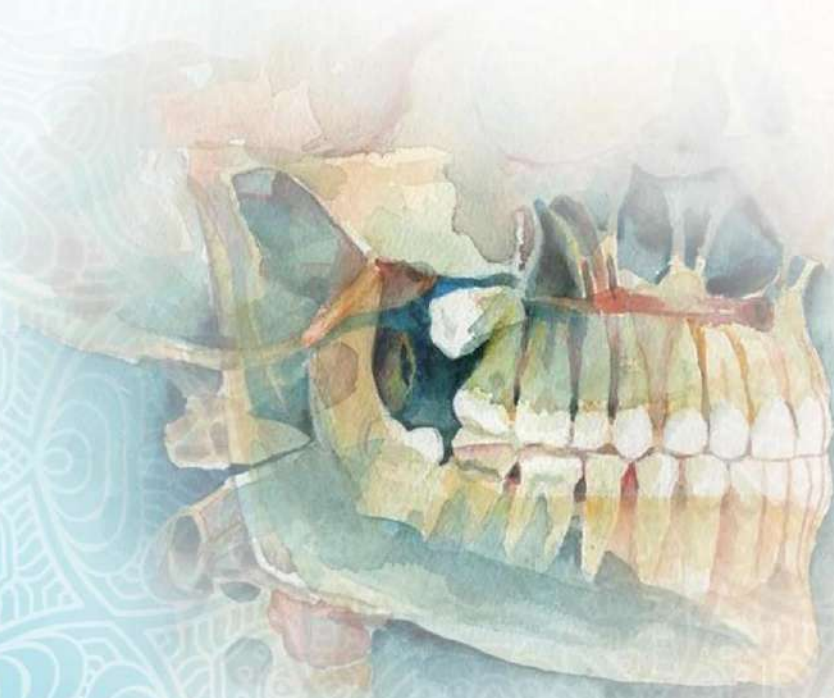



ТАШКЕНТСКИЙ ГОСУДАРСТВЕННЫЙ МЕДИЦИНСКИЙ  
УНИВЕРСИТЕТ  
КАФЕДРА ЧЕЛЮСТНО-ЛИЦЕВОЙ  
ХИРУРГИИ

**СБОРНИК ТЕЗИСОВ  
VI МЕЖДУНАРОДНОЙ  
НАУЧНО-ПРАКТИЧЕСКОЙ  
КОНФЕРЕНЦИИ**

«МУЛЬТИДИСЦИПЛИНАРНЫЙ ПОДХОД В ПРАКТИКЕ МОЛОДОГО  
ЧЕЛЮСТНО-ЛИЦЕВОГО ХИРУРГА»



*Ташкент, 6 февраля 2026 г.*

**ТАШКЕНТСКИЙ ГОСУДАРСТВЕННЫЙ  
МЕДИЦИНСКИЙ УНИВЕРСИТЕТ  
КАФЕДРА ЧЕЛЮСТНО-ЛИЦЕВОЙ ХИРУРГИИ**

**СБОРНИК ТЕЗИСОВ**

**VI МЕЖДУНАРОДНОЙ НАУЧНО-ПРАКТИЧЕСКОЙ  
КОНФЕРЕНЦИИ**

яяя

**«МУЛЬТИДИСЦИПЛИНАРНЫЙ ПОДХОД В  
ПРАКТИКЕ МОЛОДОГО ЧЕЛЮСТНО- ЛИЦЕВОГО  
ХИРУРГА»**

Ташкент-2026

## **BOLALARDA JAG‘ SUYAKLARI SINISHLARIDAN KEYINGI REABILITATSIYA VA ASORATLARNING OLDINI OLISH**

*Dusmuxeamedov Mahmud.Zakirovich., Toshkent davlat tibbiyot universiteti t.f.d.,*

*professor*

*e-mail: [mdusmukhamedov@gmail.com](mailto:mdusmukhamedov@gmail.com)*

*Adxamjonova Gulira`no.Alisher qizi., Toshkent davlat tibbiyot universiteti bolalar*

*jarrohlik stomatologiya fakulteti 1-kurs magistranti*

*e-mail: [adkhamjonova2002@gmail.com](mailto:adkhamjonova2002@gmail.com)*

### **Kirish.**

Bolalarda yuz–jag‘ sohasining shikastlanishlari orasida jag‘ suyaklari sinishlari muhim o‘rin egallaydi. Bolalar organizmining o‘shish va rivojlanish davrida bo‘lishi, jag‘ suyaklarida o‘shish zonalar hamda tish kurtaklarining mavjudligi davolash va reabilitatsiya jarayoniga alohida yondashuvni talab etadi. Noto‘g‘ri yoki kechiktirilgan davolash funksional, estetik va ortodontik asoratlarning rivojlanishiga olib kelishi mumkin.

### **Ishning maqsadi.**

Bolalarda jag‘ suyaklari sinishlaridan keyingi reabilitatsiya jarayonining ahamiyatini baholash hamda erta va kech asoratlarning oldini olish usullarini tahlil qilish.

### **Obyekt va usullar.**

Tadqiqot obyekti sifatida yuz–jag‘ sohasining travmatik shikastlanishlari natijasida jag‘ suyaklari sinishi tashxisi qo‘yilgan bolalar olindi. Kuzatuvga turli yosh guruhlariga mansub bemorlar jalb qilindi. Bemorlar jarohat mexanizmi, sinish turi hamda lokalizatsiyasiga ko‘ra guruhlariga ajratildi.

Klinik tekshiruv usullari

-yuz assimetriyasi, shish, gematoma va yumshoq to‘qimalar holatini baholash

-og‘iz ochilish darajasi va pastki jag‘ harakatlari

-og‘riq sindromi intensivligi

-tish qatorlari holati va prikus o'zgarishlari

Instrumental va rentgenologik tekshiruvlar

-Ortopantomografiya

-Kompyuter tomografiya

Davolash va rehabilitatsiyani baholash mezonlari

Tadqiqot bolalar jarrohlik stomatologiyasi tamoyillariga asoslangan kompleks yondashuvni o'z ichiga oldi:

1. Immobilizatsiya usullari:shinalar, plastik kapalar,interdental fiksatsiya, yumshoq bog'lamlar

2. Rehabilitatsiya tadbirlari:

mexanik va funksional yuklamani bosqichma-bosqich tiklash

yumshoq va vitaminlarga boy ovqatlanish rejimi

og'iz bo'shlig'i gigiyenasini kuchaytirish, antiseptik ishlov

fizioterapiya (UHF, elektroforez, magnetoterapiya)

### **Natijalar**

Klinik kuzatuv natijalari shuni ko'rsatdiki, bolalarda jag' suyaklari sinishlarining kechishi va bitish jarayoni yoshga, sinish lokalizatsiyasiga hamda qo'llanilgan rehabilitatsiya usullariga bevosita bog'liq bo'ldi. Pastki jag' tanasi va burchak qismidagi sinishlar 55% hollarda uchradi, bo'g'im o'simtasi sinishlari esa kichik yosh guruhlarida ustun bo'lib 35%ni tashkil etdi. To'g'ri tanlangan immobilizatsiya va kompleks rehabilitatsiya qo'llanilgan bemorlarning 85-90%da suyak fragmentlari anatomik to'g'ri holatda bitdi. Klinik baholashda bemorlarning 80% qismida og'riq sindromi 5-7 kun ichida kamaydi, og'iz ochilish amplitudasi esa 2-3 hafta ichida me'yoriy ko'rsatkichlarga yaqinlashdi.Rehabilitatsiya davrida gigiyenik parvarish va antiseptik ishlov muntazam olib borilgan guruhda yiringli-yallig'lanish asoratlari 8% kuzatildi, bu nazorat guruhi ko'rsatkichlaridan sezilarli past boldi. Fizioterapevtik muolajalar

qo‘llanilgan bolalarda shish va og‘riqning kamayishi 80% hollarda tezlashdi, chaynash funksiyasi esa 75% bemorlarda erta tiklandi.

### **Xulosa.**

Bolalarda jag‘ suyaklari sinishlaridan keyingi rehabilitatsiya davri davolashning muhim bosqichi hisoblanadi. Jarrohlik, funksional, ortodontik va fizioterapevtik tadbirlarni o‘z ichiga olgan kompleks yondashuv asoratlar rivojlanishining oldini oladi hamda yuz–jag‘ sohasining normal o‘sishi va rivojlanishini ta’minlaydi.

### **Foydalanilgan adabiyotlar:**

- АЗИМОВ М.И. Yuz–jag‘ jarrohligi asoslari. – Toshkent: Tibbiyot nashriyoti, 2019.
- АЗИМОВ М.И., РУЗИЕВ Ш.П. Yuz–jag‘ sohasining travmatik shikastlanishlari. – Toshkent, 2018.
- Дусмухамедов Д.М. Jag‘ suyaklari sinishlarini davolash va rehabilitatsiya. – Toshkent, 2021.
- Тимофеев А.А. Челюстно-лицевая хирургия. – Киев: Медицина, 2018.

## **BOLALARDA TISHLARNING TRAVMATIK CHIQISHINI DAVOLASH USULLARINI QIYOSIY BAHOLASH**

*Pulatov A.I*

*Toshkent Kimyo Xalqaro Universiteti “Terapevtik stomatologiya” kafedrasi dotsenti*

*Adbakimov A.G.*

*Toshkent Kimyo Xalqaro Universiteti “Stomatologiya” kafedrasi 1 kurs talabasi*

### **ANNOTATSIYA**

Mazkur maqola bolalarda tishlarning travmatik chiqishini davolash usullarini qiyosiy baholashdan iborat. Bolalarda tishlarning travmatik chiqishi stomatologiyaning jarrohlik amaliyotda tez-tez uchraydigan holatlardan biri bo‘lib, o‘z vaqtida va to‘g‘ri

davolashni talab etadi. Ushbu maqolada bolalarda tishlarning travmatik chiqishida qoʻllaniladigan jarrohlik davolash usullari qiyosiy tahlil qilinadi. Tadqiqot davomida tishlarni repozitsiyasi, shinalash, yumshoq toʻqimalarga jarrohlik ishlov berish hamda tishni reimplantatsiya qilish usullarining samaradorligi baholanadi. Natijalar shuni koʻrsatadiki, jarrohlik davolash usulini toʻgʻri tanlash tishning saqlanib qolish ehtimolini sezilarli darajada oshiradi. Hozirgi zamonaviy 3D texnologiyalar anʼanaviy usullardan diagnostikaning aniqligi, replantatsiya jarayonining xavfsizligi, regeneratsiya samaradorligi, reabilitatsiya vaqti va bolalarda psixologik travmalarni kamaytirishi bilan ajralib turadi. Maqola bolalar jarrohlik stomatologiyasida innovatsion texnologiyalar qoʻllanilishining ilmiy-amaliy asoslarini yoritib beradi.

**Kalit soʻzlar:** intraoral skanerlar, bolalarda tishlarning travmatik chiqishi, jarrohlik davolash usullari.

## **ABSTRACT**

This article is devoted to a comparative evaluation of treatment methods for dental avulsion (knocked-out tooth) in children. Dental avulsion (knocked-out tooth) in children is one of the conditions frequently encountered in surgical dental practice and requires timely and appropriate treatment. The article presents a comparative analysis of surgical treatment methods used in cases of dental avulsion in children. During the study, the effectiveness of tooth repositioning, splinting, surgical management of soft tissues, and tooth reimplantation methods is assessed. The results show that choosing the correct surgical treatment method significantly increases the likelihood of tooth preservation. Modern 3D technologies, compared with traditional methods, are distinguished by higher diagnostic accuracy, greater safety of the reimplantation process, improved regenerative effectiveness, shorter rehabilitation time, and reduced psychological trauma in children.

The article highlights the scientific and practical foundations for the use of innovative technologies in pediatric surgical dentistry.

**Keywords:** intraoral scanners, dental avulsion (knocked-out tooth) in children, surgical treatment methods.

#### **АННОТАЦИЯ**

Данная статья посвящена сравнительной оценке методов лечения травматического вывиха зубов у детей. Травматический вывих зубов у детей является одним из наиболее часто встречающихся состояний в хирургической стоматологической практике и требует своевременного и правильного лечения. В статье проводится сравнительный анализ хирургических методов лечения, применяемых при травматическом вывихе зубов у детей. В ходе исследования оценивается эффективность репозиции зубов, шинирования, хирургической обработки мягких тканей, а также методов реимплантации зубов. Полученные результаты показывают, что правильный выбор метода хирургического лечения значительно повышает вероятность сохранения зуба. Современные 3D-технологии отличаются от традиционных методов более высокой точностью диагностики, безопасностью процесса реимплантации, повышенной эффективностью регенерации, сокращением сроков реабилитации и снижением психологической травматизации у детей. В статье освещены научно-практические основы применения инновационных технологий в детской хирургической стоматологии.

**Ключевые слова:** интраоральные сканеры, травматический вывих зубов у детей, хирургические методы лечения.

**Kirish.** Tishlarning travmatik chiqishi hamma tish travmalari va kam uchraydigan tish travmalarining umumiy 0,5-3 foizini tashkil qiladi. Tish jarohatlari eng ko'p 8-11 yosh

bolalar orasida uchraydi va bolalarning yuz-jag' tizimining shakllanish jarayoniga ta'sir qiladi. Bolalarda tishlarning travmatik chiqishi — bu tishlarning tabiiy rivojlanish jarayonida mexanik zarba, yiqilish yoki boshqa tashqi omillar ta'sirida yuzaga keladigan holatdir. Bunday vaziyatda tishlarning normal chiqish tartibi buzilishi, og'riq, yallig'lanish va estetik muammolar paydo bo'lishi mumkin. Shuning uchun davolash usullarini ilmiy ahamiyati asosida qiyosiy baholash zarur.

Tishlarning travmatik chiqishi (tish katakchasidan chiqishi) turli asoratlar - periodont tolalarining uzulishi, pulpa to'qimasining nekrozi, milk to'qimasining travmalari, diastema hamda tremalar, suyak to'qimasining rezorbsiyasiga olib keladi.

### **Tadqiqot maqsadi.**

Bolalarda tishlarning travmatik chiqishida qo'llaniladigan jarrohlik davolash usullarining (an'anaviy va zamonaviy 3D texnologiyalar yordamida) samaradorligini qiyosiy baholash va optimal davolash taktikasini aniqlash. Tishlarning travmatik chiqishini davolash usullarini takomillashtirish hamda rehabilitatsiya vaqtini kamaytirishni o'z ichiga oladi. Shuningdek tishlarning travmatik chiqishini davolash usullarida zamonaviy 3D texnologilarning o'rmini baholashdan iborat.

### **Adabiyotlar tahlili.**

Ilmiy adabiyotlarda tishlarning travmatik chiqishi asosan **to'liq** va **noto'liq** shakllariga ajratiladi. Tadqiqotchilar (Andreasen J.O., Flores M.T.) ta'kidlashicha, davolash usulini tanlash jarohat turi, bolaning yoshi, tish ildizining shakllanish darajasi va jarohat olingan vaqtdan o'tgan muddatga bevosita bog'liq.

**Repozitsiya va shinalash usullari:** Ko'plab ilmiy manbalarda (Cohenca N., Malmgren B.) qisman chiqish holatlarida tishni anatomik holatiga qaytarish (repozitsiya) va elastik shinalash eng samarali usul sifatida ko'rsatilgan. Ushbu usul periodontal to'qimalarning tiklanishini ta'minlaydi va tishning hayotiylikini saqlab qolish imkonini oshiradi. Adabiyotlar tahliliga ko'ra, shinalash muddati odatda 2–4 hafta bo'lib, bu regeneratsiya jarayonlari uchun optimal hisoblanadi.

**Reimplantatsiya usuli:** Tishning to‘liq chiqib ketishi (avulsiya) holatlarida reimplantatsiya asosiy jarrohlik davolash usuli sifatida e‘tirof etiladi. Andreasen va Trope tadqiqotlariga ko‘ra, tishning og‘izdan tashqarida bo‘lgan vaqti 30 daqiqadan oshmagan holatlarda reimplantatsiya natijalari yuqori bo‘ladi. Shu bilan birga, ildizi hali to‘liq shakllanmagan doimiy tishlarda reimplantatsiya qilish prognozi nisbatan yaxshi ekanligi qayd etilgan.

**Yumshoq to‘qimalarga jarrohlik ishlov berish:** Adabiyotlarda jarohat bilan birga kechadigan milk va lab shikastlanishlariga alohida e‘tibor qaratilgan. Yumshoq to‘qimalarni o‘z vaqtida jarrohlik ishlovidan o‘tkazish infeksiya xavfini kamaytiradi va rehabilitatsiya jarayonini tezlashtiradi. Bu esa umumiy davolash samaradorligiga ijobiy ta‘sir ko‘rsatadi.

**Zamonaviy 3D va raqamli texnologiyalar:** So‘nggi yillarda intraoral skanerlar, 3D modellashtirish va individual shinalar tayyorlash texnologiyalarining joriy etilishi ilmiy adabiyotlarda keng yoritilmoqda. Raqamli texnologiyalar diagnostika aniqligini oshirishi, reimplantatsiya va shinalash jarayonini soddalashtirishi hamda bolalarda psixologik stressni kamaytirishi isbotlangan. Tadqiqotlar shuni ko‘rsatadiki, 3D texnologiyalar asosida tayyorlangan shinalar an‘anaviy simli shinalarga nisbatan qulay va funksional hisoblanadi.

**Materiallar va metodlar.** Tadqiqotda 6–18 yoshdagi 45 nafar bolada uchragan tishlarning travmatik chiqish holatlari tahlil qilinadi. Tahlil uchun 2000-2024 yillarda chop etilgan PubMed, Scopus va Cochrane Library bazalaridagi ilmiy maqolalar, meta-analizlar va sistematik sharhlar ko‘rib chiqildi. Tanlangan adabiyotlar quyidagi mezonlar asosida filtrlandi: bolalar yoshidagi bemorlar, tishlarning travmatik chiqishi holatlari, replantatsiya natijalari va davolash metodlarining qiyosiy tahlillari. Natijalar klinik ko‘rsatkichlar bo‘yicha baholanadi: periodont to‘qimasining holati, suyak to‘qimasining rezorbsiya darajasi hamda tishning funksional saqlanishi. TDTU bolalar jarrohlik stomatologiyasi poliklinikasiga tishlarning travmatik chiqishi bilan murojaat qilgan

bemorlar bilan zamonaviy 3D (intraoral skannerlar) texnologiyalar yordamida davolash amaliyoti amalga oshiriladi.

**Natijalar.** O‘tkazilgan tadqiqot natijalari bolalarda tishlarning travmatik chiqishini davolashda qo‘llaniladigan an’anaviy va zamonaviy 3D texnologiyalar yordamida amalga oshirilgan jarrohlik usullarining klinik samaradorligini qiyosiy baholash imkonini berdi. Tadqiqot davomida davolash natijalari klinik, funksional va estetik ko‘rsatkichlar asosida baholandi. Tadqiqotda intraoral skanerlar va 3D modellashtirish asosida tayyorlangan individual shinalar qo‘llanilgan bemorlarda an’anaviy davolash usullariga nisbatan sezilarli ustunliklar kuzatildi. Raqamli diagnostika yordamida tish va atrof to‘qimalarning anatomik holati aniq baholanib, jarrohlik aralashuvning aniqligi oshdi. 3D texnologiyalar asosida tayyorlangan shinalar tishning fiziologik holatda fiksatsiyasini ta’minlab, periodontal ligamentga tushadigan ortiqcha bosimni kamaytirdi. Natijada yallig‘lanish jarayonlari kamroq kuzatilib, to‘qimalarning regeneratsiyasi tezlashdi. Shuningdek, reabilitatsiya muddati qisqarib, tishning funksional moslashuvi tezroq tiklandi. Bolalar orasida 3D shinalarning qulayligi va estetik jihatdan maqbulligi sababli davolash jarayoniga moslashish yaxshilandi. Psixologik stress darajasi an’anaviy simli shinalarga nisbatan sezilarli darajada past bo‘ldi.

|   | <b>An’anaviy usul</b> | <b>Zamonaviy 3D texnologiyalar yordamida</b> |
|---|-----------------------|--|
| Diagnostika                             | 2D rentgen            | CBCT 3D                                      |
| Rezorbsiya vaqtini aniqlash             | 3-6 oy                | 2-3 hafta                                    |
| Periodont to‘qimasining regeneratsiyasi | Past                  | 20-35% yuqori                                |

|                                  |               |                     |
|----------------------------------|---------------|---------------------|
| Psixologik travmalarsiz kechishi | O'rtacha      | Juda yuqori         |
| Splint                           | Qalin, qattiq | Individual, estetik |

**Xulosa.** O'tkazilgan tadqiqot natijalari bolalarda tishlarning travmatik chiqishini davolashda qo'llaniladigan an'anaviy va zamonaviy jarrohlik usullarining samaradorligi o'rtasida sezilarli farqlar mavjudligini ko'rsatdi. An'anaviy davolash usullari, jumladan vizual tekshiruv, rentgenologik baholash, standart repozitsiya va simli shinalash ko'plab klinik holatlarda ijobiy natijalar berishiga qaramasdan, ularning diagnostika aniqligi va individual yondashuv imkoniyatlari cheklanganligi aniqlandi. Zamonaviy 3D texnologiyalar, xususan intraoral skanerlar, raqamli modellashtirish va individual shinalar tayyorlash usullari esa davolash jarayonida tub sifat o'zgarishlarini ta'minladi. Raqamli diagnostika yordamida tishning anatomik holati, alveolyar suyak va periodontal to'qimalarning holati aniq baholanib, jarrohlik aralashuvni yuqori aniqlik bilan rejalashtirish imkoniyati yaratildi. Bu esa tishning alveolada to'g'ri joylashtirilishini ta'minlab, asoratlar xavfini kamaytirdi. An'anaviy simli shinalar bilan solishtirganda, 3D texnologiyalar asosida tayyorlangan individual shinalar tishga fiziologik mos fiksatsiyani ta'minladi, periodontal ligamentga tushadigan ortiqcha mexanik yukni kamaytirdi va to'qimalarning regeneratsiya jarayonini tezlashtirdi. Natijada yallig'lanish holatlari kamroq kuzatilib, rehabilitatsiya muddati sezilarli darajada qisqardi. Zamonaviy usullarning yana bir muhim afzalligi — bolalarda psixologik stressning kamayishidir. Estetik va qulay individual shinalar bolalar tomonidan yaxshi qabul qilinib, davolash jarayoniga moslashuvni osonlashtirdi.

#### **Adabiyotlar.**

1. Andreasen JO, et al. Textbook and Color Atlas of Traumatic Injuries to the Teeth. 5th ed.

2. Andersson L, Andreasen JO, Day P, Heithersay G, Trope M, DiAngelis AJ, Kenny DJ, Sigurdsson A, Bourguignon C, Flores MT, Hicks ML, Lenzi AR, Malmgren B, Moule AJ, Tsukiboshi M. Guidelines for the Management of Traumatic Dental Injuries: 2. Avulsion of Permanent Teeth. *Pediatr Dent*. 2017 Sep 15;39(6):412-419. [Medline: 29179383] [doi: 10.1111/j.1600-9657.2012.01125.x]
3. Petersson EE, Andersson L, Sörensen S. Traumatic oral vs non-oral injuries. *Swed Dent J*. 1997;21(1-2):55-68. [Medline: 9178450]
4. Andreasen J.O. *Traumatic Dental Injuries*. — Copenhagen, 2018.
5. Flores M.T. et al. Guidelines for the management of traumatic dental injuries. — *Dental Traumatology*, 2020.
6. *Bolalar stomatologiyasi. O‘quv qo‘llanma*. — Toshkent, 2019.
7. Glendor U, Halling A, Andersson L, Eilert-Peterson E. Incidence of traumatic tooth injuries in children and adolescents in the county of Västermanland, Sweden. *Swed Dent J* 1996;20:15–28.
8. Andreasen JO, Andreasen FM. Avulsions. In: Andreasen JO, Andreasen FM, Andersson L, editors. *Textbook and color atlas of traumatic injuries to the teeth*, 4th edn. Oxford, UK: Wiley-Blackwell; 2007. p. 444–88.
9. Werder P, von Arx T, Chappuis V. Treatment outcome of 42 replanted permanent incisors with a median follow-up of 2.8 years. *Schweiz Monatsschr Zahnmed* 2011;12:312–20.
10. Sigalas E, Regan JD, Kramer PR, Witherspoon DE, Opperman LA. Survival of human periodontal ligament cells in media proposed for transport of avulsed teeth. *Dent Traumatol*. 2004 Feb;20(1):21-8. [Medline: 14998411] [doi: 10.1111/j.1600-4469.2004.00219.x].

11. Soares AJ, Souza GA, Pereira AC, Vargas-Neto J, Zaia AA, Silva EJ. Frequency of root resorption following trauma to permanent teeth. J Oral Sci. 2015 Jun;57(2):73-8. [Medline: 26062854] [doi: 10.2334/josnusd.57.73]
12. Egle Bendoraitiene<sup>1</sup>, Sandra Zemgulyte<sup>1</sup>, Marija Borisovaite<sup>1</sup> Reasonable Outcome of Avulsed Permanent Upper Incisor after Seven Years Follow-Up Period: a Case Report.
13. Campbell KM, Casas MJ, Kenny DJ. Ankylosis of traumatized permanent incisors: pathogenesis and current approaches to diagnosis and management. Tex Dent J. 2006 Jul;123(7):596-601. [Medline: 16903432]
14. Andreasen JO, Lauridsen E, Gerds TA, Ahrensburg SS. Dental Trauma Guide: a source of evidence-based treatment guidelines for dental trauma. Dent Traumatol. 2012; 28(2):142-7.
15. Flores MT, Andersson L, Andreasen JO, et al. Guidelines for the management of traumatic dental injuries. II. Avulsion of permanent teeth. Dent Traumatol 2007; 23(3): 130-6

**BURUN SOHASIDAGI BAZAL HUYAYRALI KARSINOMANI JARROHLIK  
YO‘LI BILAN OLIB TASHLAGANDAN SO‘NG HOSIL BO‘LGAN  
DEFEKTLARNI PLASTIK REKONSTRUKSIYA QILISHNING OPTIMAL  
USULINI TANLASH.**

*Donoboyev Sh.B.-TDTU Yuz-jag` jarrohligi kafedراس 2-kurs magistratura talabasi*

*Ilmiy rahbar: Ganiev A.A. TDSI Yuz-jag` jarrohligi kafedراس dotsenti,*

*Egamberdiyev S.K.-TXKMRM Onkologiya kafedراس assistenti*

**Ilmiy yangiligi**-ushbu tadqiqot burun sohasidagi bazal hujayrali karsinomani jarrohlik yo‘li bilan olib tashlagandan keyin hosil bo‘lgan defektlarni rekonstruksiya qilishda

**nasolabial flaplarning** ijobiy xususiyatlarini tizimli tahlil qiladi. Tadqiqotda ilmiy jihatdan nasolabial flapning:

- yuqori vaskulyar ta'minoti,
- rang va to'qima mosligi,
- donor sohada kam ko'zga tashlanadigan chandiqlik qoldirishi,
- bitta jarrohlik bosqichida amalga oshirilishi

uni burun defektlarini rekonstruksiya qilishda samarali qilishini ilmiy adabiyotlar bilan asoslab beradi. Shu bilan birga, boshqa flaplar (romboid va Z-flaplar) bilan solishtirish orqali klinik samaradorligi tahlil qilinadi.

**Materiallar va metodlar**-tadqiqot retrospektiv klinik kuzatuvga asoslangan. Tadqiqotga 43 bemor kiritildi, ularning barchasida burun sohasidagi BHK jarrohlik yo'li bilan olib tashlangan va hosil bo'lgan defektlar 3 sm dan katta, ya'ni II bosqichga tegishli edi. Rekonstruksiya usullari quyidagicha taqsimlandi:

- 10 bemorda yuqori asosli nasolabial flap,
- 15 bemorda pastki asosli nasolabial flap,
- 18 bemorda romboid (Limberg) yoki Z-asosi bilan ishlangan flaplar.

Baholash mezonlari: flapning yashovchanligi, operatsiyadan keyingi asoratlar, burun konturi va estetik moslik, bemorlarning sub'ektiv qoniqishi. Natijalar ilmiy adabiyotlar bilan solishtirildi.

**Natijalar**-Tahlil natijalariga ko'ra:

1. **Nasolabial flaplar** (yuqori va pastki asosli) burunning turli subunitlarida (qanot, yon devor, uch) yuqori estetika va funksional natija berdi. Flaplarning to'liq yashovchanligi kuzatildi, nekroz yoki sezilarli asoratlar

aniqlanmadi. Nasolabial flap **rang va tekstura mosligi** jihatidan mukammal bo‘lib, burun terisi bilan uyg‘unlashadi. **Bitta operatsiyada tiklash** mumkinligi tufayli jarrohlik va reabilitatsiya davri qisqa. Flap **donor sohada minimal ko‘rinadigan chandiq** qoldiradi va bemor qoniqishi yuqori .

2. **Romboid va Z-flaplar** kichik yoki yon tomondagi defektlarda qo‘llanilgan bo‘lsa-da, ular nasolabial flap bilan solishtirganda estetik moslik va bemor qoniqishi bo‘yicha pastroq natija berdi.

3. Tadqiqot natijalarida nasolabial flap bilan tiklangan hollarda flap nekrozi kuzatilmagan va yuqori yashovchanlik qayd etilgan, bu ilmiy adabiyotlarda ham tasdiqlangan.

**Xulosa**-ushbu klinik kuzatuv va adabiyotlar tahlili shuni ko‘rsatadiki, **nasolabial flaplar burun defektlarini tiklashda eng samarali usullardan biri hisoblanadi.**

Nasolabial flaplar quyidagi jihatlari bilan boshqa flaplardan ustunlik qiladi:

- **Yaxshi qon bilan ta‘minlanganligi,**
- **Rang va tekstura mosligi,**
- **Minimal donor chandiqi,**
- **Bitta operatsiya davomida tiklanishi,**
- **Yuqori bemor qoniqishi va estetik natija.**

Boshqa mahalliy flaplar (romboid va Z-flaplar) kichik defektlarda foydali bo‘lsa-da, burunning murakkab subunitlaridagi estetik moslik va bemor qoniqishi nasolabial flaplar bilan solishtirganda pastroq bo‘ladi. Shu sababli, klinik amaliyotda nasolabial flaplar burun defektlarini tiklashda ishonchli va samarali variant hisoblanadi.

# CRITERIA FOR THE USE OF A FIBULAR FREE FLAP IN MIDFACE RECONSTRUCTION

*Shamsutdinov Timur Rustamovich*

*Master's degree in the second year of study, direction 70910102-"Maxillofacial surgery", Tashkent State Medical University, Tashkent.*

*e-mail: [dr.tim.shamsutdinov@gmail.com](mailto:dr.tim.shamsutdinov@gmail.com)*

*Khramova Natalia Vladimirovna*

*Scientific supervisor, DSc, Professor of the Department of Maxillofacial Surgery*

*e-mail: [nhramova@mail.ru](mailto:nhramova@mail.ru)*

**Introduction.** Midface defects are characterized by significant anatomical complexity, functional importance, and variability in clinical and radiological presentation. Such defects inevitably require surgical reconstruction due to their impact on facial symmetry, mastication, speech, and ocular support. Vascularized bone reconstruction has become the preferred approach for one-stage restoration of extensive midfacial defects, with the fibular free flap being one of the most versatile options [Brown, Shaw, 2020, p. 108–109]. Despite its widespread use, the selection of a fibular autograft is often based on surgeon preference rather than objective defect characteristics. Recent studies emphasize the importance of computed tomography–based assessment and three-dimensional planning for achieving predictable functional outcomes [Zhang et al., 2022, p. 413–414]. However, standardized criteria for defect evaluation in midface reconstruction remain insufficiently defined.

**Aim of the Study.** To identify objective criteria for the use of a fibular free flap in the reconstruction of combined midface defects, enabling optimization of functional outcomes through precise preoperative planning.

**Materials and Methods.** The study analyzed the outcomes of twenty-one patients with combined midface defects who underwent reconstruction using a vascularized fibular autograft. Defects were classified according to anatomical localization and the extent of the associated soft tissue component. Evaluation criteria included defect length, skin paddle dimensions, and the number of midfacial curvatures involved. Multislice computed tomography was performed preoperatively and during follow-up. Based on imaging analysis, five defect types suitable for fibular flap reconstruction were identified: frontal, lateral, zygomaticoalveolar, subtotal, and total midface defects. Virtual surgical planning and stereolithographic models were used to guide osteotomy design and flap shaping, allowing precise restoration of anatomical contours [Hanasono et al., 2021, p. 95–97]. Statistical analysis was applied to assess graft survival and functional outcomes.

**Results.** Complete graft survival was achieved in nineteen of the twenty-one patients. Follow-up computed tomography at six months demonstrated symmetrical alignment of the reconstructed midface relative to the residual facial skeleton, providing stable conditions for subsequent dental implant placement and prosthetic rehabilitation [Cordeiro et al., 2020, p. 642–644]. Graft failure occurred in two patients and was associated with extensive previous surgical interventions and high-dose radiotherapy. Computed tomography–based assessment allowed rational determination of graft length, skin paddle size, and the number of osteotomies required for each defect type. This approach ensured accurate restoration of midfacial anatomy and contributed to favorable functional outcomes.

**Conclusion.** Computed tomography–based evaluation of midface defects is a key determinant in selecting and shaping a fibular free flap for reconstruction. The primary criteria influencing functional success include graft length, skin paddle dimensions, and the number of osteotomies necessary to restore anatomical curvature. A structured,

criteria-based approach to defect assessment enables precise application of the fibular autograft, improves graft survival, and facilitates effective dental rehabilitation in patients with complex midface defects [Zhang et al., 2022, p. 418–419].

## **References**

1. *Brown J. S., Shaw R. J.* Reconstruction of the maxilla and midface with vascularized fibular flaps // *British Journal of Oral and Maxillofacial Surgery*. — 2020. — Vol. 58. — P. 107–114.
2. *Cordeiro P. G., Santamaria E., Hidalgo D. A.* Midface reconstruction with vascularized bone flaps: functional outcomes and indications // *Plastic and Reconstructive Surgery*. — 2020. — Vol. 145. — P. 640–648.
3. *Hanasono M. M., Skoracki R. J., Yu P.* A prospective analysis of virtual surgical planning in fibular flap reconstruction // *Journal of Reconstructive Microsurgery*. — 2021. — Vol. 37. — P. 94–101.
4. *Zhang W., Liu X., Guo Z.* Three-dimensional planning and fibular free flap reconstruction of midfacial defects // *Journal of Cranio-Maxillofacial Surgery*. — 2022. — Vol. 50. — P. 412–419.
5. *Okay D. J., Buchbinder D.* Vascularized bone grafts for midface reconstruction: current concepts // *Oral and Maxillofacial Surgery Clinics of North America*. — 2023. — Vol. 35. — P. 215–223.

## **DIFFERENTIAL DIAGNOSIS OF MAXILLOFACIAL INFLAMMATORY DISEASES BASED ON ARTIFICIAL INTELLIGENCE TECHNOLOGIES**

*S.B. Kabulova , Sh.Y. Mukhamedova  
Tashkent State Medical University*

Inflammatory diseases of the maxillofacial region are widely encountered in maxillofacial surgery and dental practice. The similarity of their clinical and

morphological features significantly complicates the process of differential diagnosis. Failure to timely and accurately distinguish between odontogenic and non-odontogenic inflammatory processes may lead to the development of purulent-septic complications, chronicity of the disease, and life-threatening conditions. In this context, the introduction of artificial intelligence (AI) technologies into the diagnostic process represents a highly relevant scientific and practical challenge.

To evaluate the diagnostic accuracy and clinical effectiveness of artificial intelligence algorithms in the differential diagnosis of inflammatory diseases of the temporomandibular and maxillofacial region.

The study analyzed patients' clinical and anamnestic data, laboratory test results, as well as panoramic radiography and cone-beam computed tomography (CBCT) images. Diagnostic models were developed using deep learning-based convolutional neural networks (CNNs). The results obtained by artificial intelligence were compared with clinical diagnoses established by specialist physicians.

Artificial intelligence-based diagnostic systems demonstrated high sensitivity and specificity in identifying acute periostitis, abscesses, phlegmon, and osteomyelitis. The system enabled accurate localization of odontogenic inflammatory foci, assessment of the extent of pathological spread, and reduction of the time required for initial diagnosis. In particular, the superiority of AI algorithms was noted in the detection of periapical inflammatory processes.

Artificial intelligence technologies possess high diagnostic value in the differential diagnosis of inflammatory diseases of the maxillofacial region and contribute to optimizing clinical decision-making processes. The integration of AI systems into practical healthcare can enhance diagnostic accuracy, reduce physicians' workload, and improve treatment outcomes.

Keywords: Artificial intelligence, temporomandibular and maxillofacial region, inflammatory diseases, differential diagnosis, convolutional neural networks, CBCT.

## **MODERN DIAGNOSTICS AND TREATMENT OF PURULENT- INFLAMMATORY DISEASES OF THE MAXILLOFACIAL REGION**

*S.B. Kabulova , Sh.Y. Mukhamedova*

*Tashkent State Medical University*

Purulent-inflammatory diseases of the maxillofacial region (PID MFR) are among the most common pathologies in dental practice and oral and maxillofacial surgery. These diseases are characterized by rapid progression, severe clinical course, and a high risk of life-threatening complications. Due to their potential to cause temporary or permanent loss of working ability, purulent-inflammatory diseases of the maxillofacial region represent a significant medical and social problem.

The leading etiological factors of PID MFR are odontogenic infections, which primarily develop as complications of dental caries, pulpitis, and acute or chronic periodontitis. Less frequently, these diseases arise from non-odontogenic causes, including traumatic injuries, postoperative infections, and conditions associated with decreased overall body reactivity. The pathogenesis involves invasion of pathogenic microorganisms into soft and bone tissues, activation of inflammatory mediators, and accumulation of purulent exudate.

Clinically, purulent-inflammatory diseases of the maxillofacial region manifest as abscesses, phlegmon, lymphadenitis, and osteomyelitis. The spread of the purulent process into deep anatomical spaces may lead to severe and life-threatening complications such as airway obstruction, mediastinitis, thrombophlebitis, and sepsis.

Modern diagnostics is based on the integrated use of clinical, laboratory, and instrumental examination methods. Clinical assessment includes evaluation of local signs (pain, swelling, hyperemia, and limitation of mouth opening) and systemic symptoms (intoxication and fever). Laboratory findings such as leukocytosis, erythrocyte sedimentation rate (ESR), and C-reactive protein levels are important indicators of inflammatory activity. Among instrumental diagnostic methods, computed tomography is considered the most informative for determining the localization and extent of the pathological process.

Treatment of purulent-inflammatory diseases of the maxillofacial region is based on a comprehensive and individualized approach. Surgical management involves timely incision and drainage of the purulent focus and elimination of the infectious source. Medical therapy includes broad-spectrum antibiotics, anti-inflammatory agents, detoxification therapy, and immunomodulatory drugs. Selection of antibiotic therapy based on microbial sensitivity significantly increases treatment effectiveness

Preventive and rehabilitation measures include adherence to oral hygiene, early diagnosis, and timely treatment of dental diseases. Implementation of modern diagnostic and treatment algorithms in clinical practice contributes to reducing complication rates and mortality associated with purulent-inflammatory diseases of the maxillofacial region.

Keywords maxillofacial region, purulent-inflammatory diseases, odontogenic infection, abscess, phlegmon, osteomyelitis, modern diagnostics, computed tomography, surgical treatment, antibiotic therapy, prevention.

# ODONTOGEN YUQORI JAG‘ SINUSITINI DAVOLASH USULLARINI TAKOMILLASHTIRISH

*Bimbetov Sipatdin Salievich -Toshkent davlat tibbiyot Universiteti yuz-jag‘ jarrohligi  
I-kurs Magistratura talabasi*

*Gafurov Zafar Atxamovich-Phd, Tibbiyot hodimlarining kasbi malakasini rivojlantirish  
markazi stomatologiya-I kafedrasini dotsenti*

**Kirish.** Odontogen yuqori jag‘ sinusiti (OYJS) — yuqori jag‘ sinusining shilliq qavati yallig‘lanishi bo‘lib, u og‘iz bo‘shlig‘idan tarqalgan infeksiya yoki stomatologik muolajalar vaqtida yuzaga kelgan yatrogen shikastlanishlar natijasida rivojlanadi. Turli adabiyotlar ma‘lumotlariga ko‘ra, odontogen sinusitlar barcha gaymorit holatlarining 10–40 % ini tashkil etadi. Mavzuning dolzarbligi dental implantatsiya, sinuslifting, murakkab tish olib tashlash kabi invaziv muolajalar sonining ortishi, shuningdek, an’anaviy davolash usullarida kasallikning 30 % gacha qaytalanishi bilan izohlanadi.

**Tadqiqot maqsadi.** Odontogen yuqori jag‘ sinusitini davolashda klinik natijalarni yaxshilash va bemorlarning rehabilitatsiya muddatini qisqartirish maqsadida kompleks, multidisipliner yondashuv hamda zamonaviy jarrohlik texnologiyalarining samaradorligini baholash.

**Diagnostika va tadqiqot usullari.** Odontogen yuqori jag‘ sinusiti diagnostikasining asosi stomatologik va otorinolaringologik tekshiruvlarni o‘z ichiga olgan kompleks yondashuvdan iborat. Vizualizatsiyada konus-nurli kompyuter tomografiya (KNKT) eng informativ va “oltin standart” usul hisoblanib, u periapikal to‘qimalar, alveolyar o‘simta va sinus tubi holatini aniq baholash imkonini beradi. Istiqbolli yo‘nalish sifatida KNKT tasvirlarini tahlil qilishda sun‘iy intellekt va chuqur o‘rganish texnologiyalaridan foydalanish patologik o‘choqlarni erta aniqlash imkonini bermoqda.

**Davolash taktikasi va hamkorlik.** Odontogen yuqori jag‘ sinusitini samarali davolash otorinolarolog va stomatolog (yoki jag‘-yuz jarrohi) o‘rtasidagi yaqin hamkorlikni talab etadi.

**“Oltin soat” qoidasiga rioya qilish:** Yatrogen asoratlar (masalan, tish ildizining sinusga tushib ketishi) aniqlangan kundanoq endoskopik aralashuv o‘tkazilishi o‘tkir yallig‘lanish rivojlanishining oldini oladi.

**Aralashuv muddatini tanlash:** Minimal sionazal simptomlar kuzatilganda dastlab stomatologik davolash o‘tkazilib, 1–2 oy davomida dinamik kuzatuv tavsiya etiladi. Og‘ir klinik belgilar va asoratlar xavfi mavjud bo‘lsa, funktsional endoskopik sinus jarrohligi (FESS) ustuvor hisoblanadi.

**Operatsiyalar ketma-ketligi:** Eng yuqori samaradorlik (90–100 %) stomatogen infeksiya o‘chog‘ini bartaraf etish va endoskopik gaymorotomiya bir vaqtda (simultan) bajarilganda kuzatiladi.

**Davolash yondashuvi:** FESS tabiiy so‘qmoqlar orqali yoki minimal invaziv kirish yo‘llari bilan patologik o‘choqlarni bartaraf etish imkonini beradi. Shuningdek, tish ildizi proyeksiyasi orqali bajariladigan yumshoq (kam travmatik) sinusotomiya ambulator sharoitda yuqori samaradorlik ko‘rsatadi.

### **Natijalar va xulosalar**

1. Zamonaviy davolash usullarini (FESS, lazer va PRP-terapiya) qo‘llash kasallikning qaytalanish darajasini 30 % dan 8 % gacha kamaytiradi.
2. Pyezoxirurgiya operatsiya vaqtida qon yo‘qotilishini 2–2,5 baravar qisqartiradi.
3. PRP-terapiya va lazer ta’siri sinus shilliq qavatining tez regeneratsiyasini ta’minlab, shish va og‘riq sindromini 5–6 kun ichida bartaraf etadi.
4. Ambulator sharoitda bajarilgan yumshoq sinusotomiya 12 oylik KNKT nazoratida yallig‘lanish belgilarisiz barqaror natijalarni ko‘rsatdi.

**Xulosa.** Odontogen yuqori jag‘ sinusitini davolashni takomillashtirish radikal jarrohlik aralashuvlaridan voz kechib, funktsional endoskopik usullar va regenerativ texnologiyalarni joriy etish bilan bog‘liq. Stomatogen sababni to‘liq bartaraf etish va sinusning yetarli drenajini ta‘minlash bemorning to‘liq sog‘ayishidagi asosiy shart hisoblanadi.

### **Foydalanilgan adabiyotlar**

1. Brook I. Sinusitis of odontogenic origin. *Otolaryngol Head Neck Surg.* 2006; 135: 349-355.
2. Craig J. R., et al. Management of odontogenic sinusitis: multidisciplinary consensus statement. *Int Forum Allergy Rhinol.* 2020; 10: 901–912.
3. Qodirov Q. M., et al. Odontogen gaymoritlarda davolashni zamonaviy usullarini takomillashtirish. *Innovative Academy.* 2025.
4. Jumanov D. A., Qobulxo‘jayev Y. E. Surunkali odontogen gaymoritlarni jarrohlik davolash samaradorligini qiyosiy baholash. *Talqin va tadqiqotlar.* 2025; 1(59): 76-83.
5. Карпищенко С. А., и др. Особенности диагностики и лечения одонтогенных верхнечелюстных синуситов. *Consilium Medicum.* 2021; 23(3): 203-205.

## **SUN‘IY INTELLEKTNING ZAMONAVIY TIBBIYOTDAGI GLOBAL VA STRATEGIK AHAMIYATI**

*Abdujalilova I.A., Muxamedova Sh.Yu., Olomjonov T.A.*

*Toshkent davlat tibbiyot universiteti*

**Kirish (Dolzarblik).** So‘nggi o‘n yillikda raqamli texnologiyalar, ayniqsa sun‘iy intellekt (SI) va katta ma‘lumotlar (Big Data) rivoji sog‘liqni saqlash tizimida tub transformatsiyani boshlab berdi. Jahon sog‘liqni saqlash tizimlari oldida turgan asosiy muammolar — kasalliklar sonining ortishi, aholi qarishi, malakali tibbiyot xodimlari yetishmasligi va tibbiy xarajatlarning ko‘payishi — SI texnologiyalarini keng joriy

etishni muhim strategik vazifaga aylantirdi. Sun'iy intellekt murakkab klinik ma'lumotlarni tezkor va aniqlik bilan qayta ishlash orqali tibbiy xizmatlar sifatini oshirish imkonini bermoqda.

**Tadqiqot maqsadi.** Sun'iy intellekt texnologiyalarining tibbiyotdagi asosiy qo'llanilish yo'nalishlarini, ularning klinik va iqtisodiy samaradorligini, shuningdek, joriy etishdagi muammolar va kelajak istiqbollarini kompleks tahlil qilish.

**Materiallar va usullar.** Tadqiqot jarayonida mashinaviy o'rganish (Machine Learning), chuqur o'rganish (Deep Learning), tabiiy tilni qayta ishlash (NLP), neyron tarmoqlar va Big Data texnologiyalariga asoslangan zamonaviy SI tizimlari tahlil qilindi. Xalqaro ilmiy maqolalar, meta-tahlillar, klinik sinovlar va sog'liqni saqlash tizimlarida joriy etilgan raqamli platformalar bo'yicha ochiq manbalar o'rganildi. Tibbiy tasvirlar, elektron tibbiy kartalar va genom ma'lumotlaridan foydalanish samaradorligi baholandi.

### **Sun'iy intellektning tibbiyotdagi asosiy qo'llanilish yo'nalishlari**

#### 1. Diagnostika va erta aniqlash

SI asosidagi algoritmlar tibbiy tasvirlarni (rentgen, KT, MRT, UTT) yuqori aniqlikda tahlil qilib, kasalliklarni erta bosqichda aniqlash imkonini bermoqda. Onkologik, yurak-qon tomir va nevrologik kasalliklarda inson ko'zi bilan aniqlash qiyin bo'lgan minimal patologik o'zgarishlar aniqlanmoqda.

#### 2. Shaxsiylashtirilgan tibbiyot

Genomik ma'lumotlar, laborator tahlillar va klinik tarixni kompleks tahlil qilish orqali SI individual davolash rejalarini ishlab chiqishga xizmat qiladi. Bu yondashuv davolash samaradorligini oshirib, nojo'ya ta'sirlar xavfini kamaytiradi.

#### 3. Jarrohlik va robotlashtirilgan tizimlar

Robot-assistentli jarrohlik tizimlari sun'iy intellekt yordamida operatsiya aniqligini oshiradi, minimal invaziv aralashuvlarni rivojlantiradi va operatsiyadan keyingi reabilitatsiya muddatini qisqartiradi.

#### 4. Farmatsevtika va dori yaratish

Sun'iy intellekt yangi dori molekulalarini modellashtirish, klinik sinovlarni optimallashtirish va dori vositalarining xavfsizligini baholashda muhim rol o'ynamoqda. Bu jarayonlar an'anaviy usullarga nisbatan tez va iqtisodiy jihatdan samaraliroqdir.

#### 5. Telemeditsina va masofaviy monitoring

SI asosidagi platformalar bemorlarni masofadan monitoring qilish, surunkali kasalliklarni nazorat qilish va tibbiy maslahatlarni avtomatlashtirish imkonini beradi. Bu ayniqsa chekka hududlarda tibbiy xizmatlar mavjudligini oshiradi.

**Ijtimoiy-iqtisodiy va tashkiliy ta'sir.** Sun'iy intellekt tibbiy resurslardan samarali foydalanish, ish yuklamasini kamaytirish va sog'liqni saqlash tizimining iqtisodiy barqarorligini ta'minlashga yordam beradi. Shifokorlar vaqtini ma'muriy ishlardan bemor bilan to'g'ridan-to'g'ri muloqotga yo'naltirish imkoniyati yaratiladi.

Axloqiy, huquqiy va texnik muammolar. SI texnologiyalarini joriy etishda tibbiy ma'lumotlar maxfiylik, algoritmik xolislik, javobgarlik va qaror qabul qilishning shaffofligi muhim muammolar hisoblanadi. Ushbu masalalarni hal etish uchun normativ-huquqiy baza va etik standartlarni takomillashtirish zarur.

Kelajak istiqbollari. Kelajakda sun'iy intellekt tibbiyotda to'liq integratsiyalashgan ekotizimni shakllantirib, profilaktik tibbiyot, genomika va raqamli sog'liqni saqlashni yangi bosqichga olib chiqadi. SI asosidagi tizimlar kasalliklarni oldindan prognozlash va ularning oldini olishda muhim rol o'ynaydi. Xulosa

Sun'iy intellekt zamonaviy tibbiyotning strategik resursi bo'lib, tashxis aniqligini oshirish, davolash jarayonini individuallashtirish va sog'liqni saqlash tizimi samaradorligini tubdan yaxshilash imkonini beradi. Uni oqilona va mas'uliyat bilan joriy etish tibbiyot rivojining muhim yo'nalishi hisoblanadi.

**Kalit so'zlar.** Sun'iy intellekt, tibbiyot, raqamli sog'liqni saqlash, Big Data, shaxsiylashtirilgan tibbiyot, robotlashtirilgan jarrohlik, telemeditsina.

# TIBBIY TA'LIMDA RAQAMLASHTIRISH VA SUN'IY INTELEKTNING ISTIQBOLLARI

## (YUZ-JAG' JARROHLIGI YO'NALISHIDA)

*Sattorova D.G. — Toshkent davlat tibbiyot universiteti d.t.f.n.*

*Farmonova N.A. — Yuz-jag' jarrohligi kafedrasida 1-kurs magistratura talabasi*

*Toshkent davlat tibbiyot universiteti*

**Kirish.** Hozirgi davrda tibbiy ta'lim tizimi jadal ravishda raqamlashtirish va sun'iy intellekt (SI) texnologiyalarini joriy etish yo'nalishida rivojlanmoqda. Ayniqsa, jag'-yuz jarrohligi kabi murakkab va yuqori aniqlikni talab qiluvchi sohalarda raqamli texnologiyalarning ahamiyati nihoyatda katta. An'anaviy ta'lim usullari (darsliklar, maketlar, klinik kuzatuvlar) murakkab anatomik tuzilmalarni to'liq tushunish va jarrohlik ko'nikmalarini yetarli darajada shakllantirish uchun har doim ham yetarli bo'lavermaydi. Virtual reallik (VR), kengaytirilgan reallik (AR), 3D-modellashtirish va raqamli simulyatorlar talabalarga yuz-jag' sohasining murakkab anatomiyasini chuqur o'rganish, jarrohlik amaliyotlarini xavfsiz muhitda takroriy mashq qilish va operatsiyalarni oldindan rejalashtirish imkonini bermoqda. Bu esa zamonaviy tibbiy ta'lim sifatini yangi bosqichga olib chiqmoqda. O'zbekiston Respublikasida 2030 yilgacha mo'ljallangan ta'limni rivojlantirishga doir strategik hujjatlarda ta'lim tizimini raqamlashtirish va tibbiyot ta'limiga zamonaviy axborot texnologiyalarini joriy etish ustuvor yo'nalishlardan biri etib belgilangan.

**Tadqiqot maqsadi.** Mazkur ishning asosiy maqsadi jag'-yuz jarrohligi ta'limida raqamli texnologiyalar va sun'iy intellektdan foydalanishning ilmiy-amaliy ahamiyatini asoslash, ularning ta'lim samaradorligiga ta'sirini baholash hamda kelajakdagi rivojlanish istiqbollarini yoritishdan iborat.

**Materiallar va usullar.** Tibbiy ta'lim jarayonida sun'iy intellekt texnologiyalari diagnostik tasvirlarni (rentgenografiya, kompyuter tomografiyasi, magnit-rezonans tomografiya) avtomatik tahlil qilishda keng qo'llanilmoqda. SI algoritmlari suyak

sinishlari, kistalar, o'smalar, yallig'lanish jarayonlari va anatomik anomaliyalarni aniqlashda yuqori aniqlik ko'rsatkichlariga ega. Jag'-yuz jarrohligi bo'yicha ta'limda 3D rekonstruksiya asosida yaratilgan raqamli modellar orqali individual klinik holatlar tahlil qilinadi. Talabalar bemorga xos anatomik tuzilmani ko'rib, osteotomiya chiziqlarini belgilash, implantatsiya yoki rekonstruktiv operatsiyalarni rejalashtirish ko'nikmalarini egallaydi. Shuningdek, sun'iy intellekt asosida ishlovchi ta'lim platformalari talabalarning bilim darajasini tahlil qilib, individual o'quv trayektoriyalarini shakllantiradi. Bu tizimlar test natijalari, amaliy mashg'ulotlar va simulyatsiya baholariga asoslanib, talabaning kuchli va zaif tomonlarini aniqlaydi hamda mos o'quv materiallarini tavsiya etadi.

**Natijalar.** O'tkazilgan tahlillar shuni ko'rsatadiki, raqamlashtirish va sun'iy intellekt texnologiyalaridan foydalanish simulyatsion ta'lim samaradorligini sezilarli darajada oshiradi. Talabalarda fazoviy tafakkur, klinik fikrlash va qaror qabul qilish ko'nikmalari tezroq shakllanadi. Xatolarni virtual muhitda aniqlash va tahlil qilish imkoniyati real klinik amaliyotdagi asoratlar xavfini kamaytiradi. Raqamli texnologiyalar kredit-modul tizimi bilan integratsiyalashib, bilim va ko'nikmalarni obyektiv baholash imkonini yaratadi. Natijada bo'lajak jag'-yuz jarrohlarining tayyorgarlik darajasi standartlashtiriladi va xalqaro talablarga moslashtiriladi.

**Xulosa.** Xulosa qilib aytganda, tibbiy ta'limda raqamlashtirish va sun'iy intellektni joriy etish jag'-yuz jarrohligi sohasida yuqori malakali mutaxassislar tayyorlash uchun muhim omil hisoblanadi. Ushbu texnologiyalar nazariy bilimlarni amaliy mashg'ulotlar bilan uyg'unlashtirib, murakkab jarrohlik aralashuvlarini xavfsiz va samarali o'zlashtirish imkonini beradi. Kelajakda sun'iy intellekt asosidagi adaptiv ta'lim tizimlari tibbiy ta'lim sifatini yanada oshirishi va sog'liqni saqlash tizimining umumiy samaradorligiga ijobiy ta'sir ko'rsatishi kutilmoqda.

**Foydalanilgan adabiyotlar**

1. Topol E.J. High-performance medicine: the convergence of human and artificial intelligence. *Nature Medicine*. 2019;25(1):44–56.
2. Cook D.A., Hatala R., Brydges R., et al. Technology-enhanced simulation for health professions education: a systematic review and meta-analysis. *JAMA*. 2011;306(9):978–988.
3. Shortliffe E.H., Sepúlveda M.J. Clinical decision support in the era of artificial intelligence. *JAMA*. 2018;320(21):2199–2200.
4. Ellaway R., Masters K. AMEE Guide 32: e-Learning in medical education – Part 1: Learning, teaching and assessment. *Medical Teacher*. 2008;30(5):455–473.
5. Harden R.M., Laidlaw J.M. Essential skills for a medical teacher: An introduction to teaching and learning in medicine. Elsevier; 2017.
6. Radiological Society of North America (RSNA). Artificial intelligence in medical imaging. *Radiology*. 2020;294(3):487–498.
7. Pellegrino G., Bellini P., Ferri A. Computer-assisted and navigation-guided surgery in maxillofacial procedures. *Journal of Cranio-Maxillofacial Surgery*. 2019;47(2):221–228.
8. O‘zbekiston Respublikasi. 2030 yilgacha ta’lim tizimini rivojlantirish konsepsiyasi. Rasmiy normativ-huquqiy hujjat.

## **YUZ-JAG’ SKELETINI REKONSTRUKSIYASIDA NAVIGATSION JARROHLIK TEXNOLOGIYALARINING AHAMIYATI**

*Boymurodov Sh.A. – t.f.d., professor, Yuz-jag’ jarrohligi va stomatologiya kafedrasini  
mudiri*

*Farmonov Sh.F. – assistent, “Odam anatomiyasi va OXTA” kafedrasini*

*Iminov K.O. – PhD, Yuz-jag’ jarrohligi va stomatologiya kafedrasini assistenti*

*Farmonova N.A. – Yuz-jag’ jarrohligi kafedrasini 1-bosqich magistratura talabasi.*

*Toshkent Davlat Tibbiyot Universiteti*

**Kirish.** Zamonaviy jag’-yuz jarrohligi rekonstruktiv operatsiyalarni bajarishda yuqori aniqlikni talab etadi. Suyak fragmentlari yoki transplantatlarning noto‘g‘ri

joylashtirilishi yuz estetikasi buzilishi, chaynash va nutq funksiyalarining izdan chiqishiga olib kelishi mumkin. Navigatsiya (navigation) — bu jarrohlik amaliyoti davomida asboblarning anatomik tuzilmalarga nisbatan joylashuvi va harakatini real vaqt rejimida aniqlab, ularni oldindan olingan KT/MRT asosidagi 3D modellar bilan solishtirib ko‘rsatib beruvchi raqamli texnologiyadir. Yuz-jag' jarrohlida navigatsiya operatsiya aniqligini oshiradi, muhim anatomik tuzilmalar (nervlar, qon tomirlar) shikastlanish xavfini kamaytiradi hamda jarrohlik aralashuvlarining xavfsizligini ta'minlaydi.

**Tadqiqot maqsadi.** Pastki jag' rekonstruksiyasi misolida yuz skeletini tiklash jarayonida navigatsion jarrohlikning samaradorligi va afzalliklarini baholash.

**Materiallar va usullar.** Tadqiqotda pastki jag' ning turli deformatsiya va nuqsonlariga ega bo‘lgan 15 nafar bemor ishtirok etdi. Jumladan:

- travma va sinishlardan keyingi holatlar;
- o‘smalarni rezeksiya qilishdan keyingi nuqsonlar;
- tug‘ma yuz-jag' deformatsiyalari.

Tadqiqotda quyidagi usullar qo‘llanildi:

- KT asosidagi intraoperatsion navigatsion tizimlar;
- 3D-modellashtirish yordamida oldindan jarrohlik rejalashtirish;
- navigatsiya joriy etilishidan oldin va keyin transplantatlarni joylashtirish aniqligini solishtirma tahlil qilish.

**Natijalar.** Navigatsion texnologiyalarni qo‘llash natijasida suyak transplantatlarini joylashtirish aniqligi 38 % ga oshdi. Operatsiya davomiyligi o‘rtacha 20 % ga qisqardi. Bemorlarning yuz estetikasi va chaynash funksiyasi sezilarli darajada yaxshilandi, jiddiy asoratlar kuzatilmadi. Rehabilitatsiya davrining qisqarishi bemorlarning operatsiyadan qoniqish darajasini oshirdi. Shuningdek, navigatsiya yordamida operatsiya vaqtida vizual aniqlash qiyin bo‘lgan kichik siljishlarni aniqlash va tuzatish imkoniyati yaratildi.

**Muhokama.** Navigatsion jarrohlik jag'-yuz jarrohlida quyidagi afzalliklarni ta'minlaydi: yuqori aniqlik va xavfsizlik, ayniqsa pastki alveolyar nerv va qon tomirlarining shikastlanish xavfi kamayadi; individual yondashuv asosida bemorning anatomik xususiyatlariga mos rejalashtirish; yosh jarrohlar uchun samarali o'quv va trening vositasi; murakkab klinik holatlarda (ko'p sonli sinishlar, keng rezeksiyalar) anatomik tuzilmani aniq tiklash imkoniyati.

Shu bilan birga, usulning ayrim cheklovlari mavjud: yuqori texnologik uskunalarning qimmatligi, maxsus tayyorgarlik zarurati hamda texnik nosozliklar ehtimoli.

**Xulosa.** Navigatsion jarrohlik yuz skeletini rekonstruksiya qilishda aniqlik, xavfsizlik va samaradorlikni sezilarli darajada oshiradi. Kompyuter yordamida bajariladigan jarrohlik yondashuvlari estetik va funksional natijalarni yaxshilash bilan birga, yosh mutaxassislarni tayyorlash jarayonini ham optimallashtiradi.

#### **Foydalanilgan adabiyotlar**

- 1.Marmulla R., Lüth T., Mühling J., Hassfeld S. Computer-assisted surgery in cranio-maxillofacial surgery. J Cranio-Maxillofac Surg, 2005.
- 2.Casap N., Wexler A., Eliashar R. Computerized navigation for maxillofacial surgery. J Oral Maxillofac Surg, 2008.
- 3.Bell R.B. Computer-assisted surgical navigation. OMS Clinics N Am, 2010.
- 4.Hoffmann J. et al. Validation of navigation accuracy. J Cranio-Maxillofac Surg, 2005.
- 5.Eggers G., Mühling J., Marmulla R. Image-guided navigation in OMFS. Br J Oral Maxillofac Surg, 2006.

## **YUZ-JAG' SOHASINING YIRINGLI-YALLIG'LANISH KASALLIKLARINI ZAMONAVIY TASHXISLASH VA DAVOLASH**

*Abdujalilova I.A., Muxamedova Sh.Yu., Imomjonov U.E.*

*Toshkent davlat tibbiyot universiteti*

**Dolzarlighi.** Yuz -jag' sohasining yiringli-yallig'lanish kasalliklari yuz-jag' jarrohligi va stomatologiya amaliyotida eng dolzarb muammolardan biri hisoblanadi. Ushbu

kasalliklarning aksariyati odontogen kelib chiqishga ega bo‘lib, infeksiyaning fastsial bo‘shliqlar bo‘ylab tez tarqalishi, og‘ir asoratlar — mediastinit, kavernozi sinus trombozi va sepsis rivojlanish xavfi bilan tavsiflanadi. Mikroorganizmlarning antibiotiklarga chidamliligining ortib borishi hamda hamroh somatik kasalliklarga ega bemorlar sonining ko‘payishi diagnostika va davolash usullarini takomillashtirish zaruratini yuzaga keltirmoqda.

**Tadqiqot maqsadi.** Yuz sohasining yiringli-yallig‘lanish kasalliklarini diagnostika qilish va davolashning zamonaviy usullarini tahlil qilish hamda ularning klinik samaradorligini baholash.

**Materiallar va usullar.** Diagnostika klinik belgilar, laborator va instrumental tekshiruvlar kompleks baholashiga asoslanadi. Umumiy va biokimyoviy qon tahlillari (leykotsitoz, neytrofilez, C-reaktiv oqsil darajasining oshishi) o‘tkaziladi. Yallig‘lanish jarayonining joylashuvi va tarqalish darajasini aniqlash maqsadida yumshoq to‘qimalarning ultratovush tekshiruvi (UTT) va jag‘-yuz sohasining kompyuter tomografiyasi qo‘llaniladi. Ushbu usullar absess va flegmonalarni, shuningdek suyak tuzilmalarining zararlanishini aniqlash imkonini beradi. Yiringli ajralmadan mikrobiologik tekshiruv o‘tkazilib, antibakterial preparatlarga sezuvchanlik aniqlanadi.

**Natijalar.** Instrumental vizualizatsiya usullarini erta qo‘llash diagnostika aniqligini oshiradi va diagnostik xatoliklar xavfini kamaytiradi. Davolashning asosiy usuli yiringli o‘choqni jarrohlik yo‘li bilan ochish va drenajlash hamda infeksiya manbasini majburiy sanatsiya qilishdan iborat. Antibakterial terapiya aralash aerob-anaerob mikroflora hisobga olingan holda olib boriladi. Eng samarali preparatlar qatoriga  $\beta$ -laktamaza ingibitorlari bilan kombinatsiyalangan  $\beta$ -laktam antibiotiklar, III avlod sefalosporinlari, linkozamidlar va nitroimidazollar kiradi. Bundan tashqari, detoksikatsion, yallig‘lanishga qarshi va immunokorreksion terapiya qo‘llaniladi. O‘tkir jarayon susaygandan so‘ng fizioterapevtik usullardan foydalanish reparativ jarayonlarni tezlashtiradi.

**Muhokama.** Yuz sohasining yiringli-yallig‘lanish kasalliklarini davolashda kompleks yondashuv shifoxonada yotish muddatini qisqartiradi va operatsiyadan keyingi asoratlarni kamaytiradi. Davolashni individuallashtirish — bemorning yoshi, kasallikning og‘irlik darajasi, hamroh patologiyalar va qo‘zg‘atuvchining mikrobiologik xususiyatlarini hisobga olish — muhim ahamiyatga ega. Zamonaviy diagnostik algoritmlarni joriy etish va oqilona antibakterial terapiya davolash samaradorligini oshiradi hamda kasallik prognozini yaxshilaydi.

**Xulosa.** Yuz-jag‘ sohasining yiringli-yallig‘lanish kasalliklarini zamonaviy diagnostika va davolash erta aniqlash, majburiy jarrohlik aralashuvi va kompleks dori-darmon terapiyasi tamoyillariga asoslanishi lozim. Antibiotiklardan oqilona foydalanish va zamonaviy vizualizatsiya usullarini qo‘llash og‘ir asoratlarni xavfini kamaytiradi hamda klinik natijalarni yaxshilaydi.

**Kalit so‘zlar:** yiringli-yallig‘lanish kasalliklari, yuz sohasi, diagnostika, absess, flegmona, antibakterial terapiya, jag‘-yuz jarrohligi.

## **АКТИВНОЕ ВНЕДРЕНИЕ ИСКУССТВЕННОГО ИНТЕЛЛЕКТА В ПРАКТИКУ ХИРУРГА-СТОМАТОЛОГА**

*Хомидов Мухаммад Абдусобитович, Джахангирова Дилором Абдулхаевна,  
Бахтиёрова Нигорахон Кахрамон кизи*

*Ташкентский государственный медицинский университет, г.Ташкент,  
Узбекистан.*

**Введение.** Последние десятилетия стали свидетелями значительного прогресса в области искусственного интеллекта (ИИ). Эти технологии обладают потенциалом значительно упростить решение различных задач, что особенно актуально для медицинской сферы [3].

**Цель работы.** Анализ научной литературы о современных тенденциях выбора методики хирургического лечения фолликулярных кист.

**Объекты и методы.** Для данного исследования был произведён поиск актуальной научной литературы в базах данных: PubMed, inLIBRARY, Cyberleninka, ELibrary.

**Результаты.** Внедрение искусственного интеллекта в практику хирурга-стоматолога открывает широкие возможности для улучшения качества диагностики и лечения. Благодаря своей способности обрабатывать огромные объемы данных в считанные секунды, ИИ способен выявлять скрытые закономерности, которые могут ускользнуть от внимания человека. Это позволяет не только быстрее и точнее диагностировать заболевания, но и разрабатывать более целесообразные и эффективные подходы к лечению [2]. Автоматический анализ КЛКТ-снимков исключает субъективность человеческого фактора на этапе диагностики, позволяя хирургу-стоматологу сосредоточиться на техническом исполнении и сокращении времени инвазивного вмешательства.

В дентальной имплантации все чаще применяется точное 3D-планирование, которое делает использование других программных решений не обязательным. Данные технологии обеспечивают возможность составления эффективного плана с наименьшим отрицательным экономическим влиянием. Дентальный имплантат, спроектированный таким образом, сохраняет свою пространственную ориентацию. Но, следует обратить внимание на значимость подготовки медицинских кадров высокой квалификации, способных профессионально использовать технологии искусственного интеллекта [1].

**Заключение.** Подводя итог, можно утверждать, что искусственный интеллект в хирургической стоматологии перестал быть футуристической концепцией, превратившись в реальный инструмент повышения качества медицинской помощи. Интеграция ИИ позволяет не только оптимизировать рабочие процессы врача, но и значительно снизить вероятность постоперационных осложнений при дентальной имплантации, обеспечивая предсказуемый и эстетически безупречный результат.

## **Литература.**

- 1) Биттиров М. К., Мамхегова К. Х., Мержоева И. Ю. Использование технологий искусственного интеллекта при планировании лечения с использованием дентальных имплантов //Вопросы права. – 2024. – №. 2. – С. 153-156.
- 2) Гусейнов Н. М., Шафиева А. Э., Жирнова Я. А. Системы искусственного интеллекта в хирургической стоматологии //Вестник науки. – 2025. – Т. 2. – №. 4 (85). – С. 941-946.
- 3) Запорожец Н. К. Секция «Стоматология и челюстно-лицевая хирургия» //ББК 5+2843 П 781. – С. 343.

## **ВЛИЯНИЕ ГОРМОНАЛЬНОГО СТАТУСА НА ИНТЕГРАЦИЮ ДЕРМАЛЬНЫХ ФИЛЛЕРОВ У ЖЕНЩИН РЕПРОДУКТИВНОГО ВОЗРАСТА**

*Иминов К.О. – PhD, ассистент кафедры челюстно-лицевой хирургии и стоматологии*

*Хайриева М. Ш. – студентка магистратуры 1 курса кафедры челюстно-лицевой хирургии*

**Введение.** Гормональный профиль является ключевым модулятором структурных и функциональных свойств кожи, напрямую влияя на биосовместимость и долговременность эффекта дермальных филлеров. У женщин среднеазиатской популяции отмечается высокая распространенность специфических эндокринных особенностей, что требует персонализации подхода к инъекционной контурной пластике.

**Цель исследования.** Оценить влияние гормональных параметров (гиперандрогении и инсулинорезистентности) на интеграцию филлеров и разработать алгоритм выбора препарата на основе эндокринного статуса.

**Материалы и методы исследования.** Проведен систематический анализ данных с оценкой гормонального статуса (свободный тестостерон, ГСПС, индекс НОМА-IR) у женщин фертильного возраста Средней Азии (n=45) и его корреляции с клиническими исходами контурной пластики (n=12).

**Результаты.** 1. У 34% обследованных выявлена гиперандрогения (свободный тестостерон >3.5 пг/мл), у 31% – инсулинорезистентность (НОМА-IR >2.7).

2. Гиперандрогения ассоциирована с увеличением толщины и плотности дермы, что сокращало продолжительность действия высокоплотных филлеров в средней зоне лица до  $14.2 \pm 2.1$  мес. (против  $17.8 \pm 3.2$  мес. в группе нормы;  $p < 0.05$ ).

3. Инсулинорезистентность повышала риск отсроченных отеков (14% vs 5%) и фиброзных реакций.

4. Разработан дифференцированный алгоритм выбора: при гиперандрогении – высококогезивные монфазные филлеры; при инсулинорезистентности – низкомолекулярные препараты с высокой эластичностью. Процедуры рекомендовано проводить в фолликулиновую фазу цикла.

**Заключение.** Интеграция оценки гормонального статуса (ГСПС, свободный тестостерон, НОМА-IR) в клинический алгоритм позволяет прогнозировать особенности интеграции филлера, минимизировать осложнения и повысить устойчивость эстетического результата у женщин фертильного возраста с учетом этнических эндокринных особенностей.

**Ключевые слова:** дермальные филлеры, гиперандрогения, инсулинорезистентность, гормональный статус, контурная пластика, фертильный возраст.

**Список литературы:**

1. Corduff N. et al. Current Practices in Hyaluronic Acid Dermal Filler Treatment in Asia Pacific and Practical Approaches to Achieving Safe and Natural-Looking Results // Clin Cosmet Investig Dermatol. – 2022. – Vol. 15. – P. 1213-1223.
2. Li H. et al. Detection of skin thickness and density in healthy Chinese individuals using high-frequency ultrasound // Skin Res Technol. – 2022. – Vol. 29(1). – P. e13219.
3. Hong J.Y. et al. A Multi-center, randomized, double blinded, comparative study of two hyaluronic acid fillers for temporary restoration of mid-face volume in Asians // J Cosmet Dermatol. – 2020. – Vol. 19(7). – P. 1619-1626.
4. Azziz R. et al. Androgen Excess in Women: Experience with Over 1000 Consecutive Patients // J Clin Endocrinol Metab. – 2004. – Vol. 89(2). – P. 453-462.
5. Dumesic D.A. et al. Scientific Statement on the Diagnostic Criteria, Epidemiology, Pathophysiology, and Molecular Genetics of Polycystic Ovary Syndrome // Endocr Rev. – 2015. – Vol. 36(5). – P. 487-525.
6. Sultanova F. et al. Prevalence of insulin resistance and hyperandrogenemia in women of reproductive age in Uzbekistan // J Endocrinol Invest. – 2021. – Vol. 44(8). – P. 1653-1660.

## **ВЫБОР ОПТИМАЛЬНОГО МЕТОДА ЛЕЧЕНИЯ Фолликулярных КИСТ ЧЕЛЮСТЕЙ (ОБЗОР ЛИТЕРАТУРЫ)**

*Назаров Зафар Зиёдуллаевич, ассистент.*

*Назарова Шахноза Хасановна, PhD, ассистент.*

*Бахтиёрова Нигорахон Кахрамон кизи, магистрант.*

*Ташкентский государственный медицинский университет, г.Ташкент,  
Узбекистан.*

**Введение.** Несмотря на развитие малоинвазивных технологий, фолликулярные (зубосодержащие) кисты остаются одной из наиболее острых проблем детской челюстно-лицевой хирургии. Данная патология не просто занимает существенную долю в структуре одонтогенных образований, но и зачастую протекает бессимптомно до момента достижения критических размеров.

**Цель работы.** Анализ научной литературы о современных тенденциях выбора методики хирургического лечения фолликулярных кист.

**Объекты и методы.** Для данного исследования был произведён поиск актуальной научной литературы в базах данных: PubMed, inLIBRARY, Cyberleninka, ELibrary.

**Результаты.** К образованию фолликулярных кист приводит нарушение формирования тканей зубного зачатка. Ее развитие тесно связано с эпителием эмалевого органа и происходит преимущественно на стадии формирования коронок зубов, еще не прорезавшихся. Эта киста представляет собой полость, наполненную жидкостью, в которой находится непрорезавшийся зуб. Зуб может быть погружен в кисту лишь частично, до уровня шейки, или полностью [2].

Отсутствует единое мнение среди авторов в историческом контексте относительно оптимального метода оперативного лечения фолликулярных кист челюстей. Современная практика характеризуется дифференцированным подходом к терапии. В частности, в "Клиническом протоколе медицинской помощи при кистах челюстей", разработанном в 2014 году, в качестве методов выбора при фолликулярных кистах определены цистэктомия, цистотомия и двухэтапная операция. Удаление зачатков при этом не имеет строгих рекомендаций [3]. Сходство рентгенологической картины с радикулярными кистами или даже амелобластомой на ранних этапах нередко ведет к диагностическим ошибкам. Поэтому для детей оптимален консервативный хирургический подход: удаление одного молочного зуба с последующей биопсией для гистологического подтверждения диагноза [1].

**Заключение.** Таким образом, интеграция современных методов лучевой диагностики и ориентация на сохранение зубообразовательных тканей являются приоритетными векторами в лечении фолликулярных кист. Такой подход

позволяет достичь не только хирургического излечения, но и полноценной функциональной реабилитации.

### **Литература.**

1) Годованец О., Мурынюк Т. Лечение фолликулярной кисты у детей путем декомпрессии (клинический случай) //Buletinul Academiei de Ştiinţe a Moldovei. Ştiinţe Medicale. – 2021. – Т. 70. – №. 2. – С. 118-122.

2) Пахратдинова Г. А. Фолликулярные кисты зубов у детей встречающийся с 3-х до 15-и летнем возрасте //Восточно-европейский научный журнал. – 2020. – №. 4-1 (56). – С. 48-49.

3) Слесарева О. А., Косюга С. Ю. Хирургическое лечение фолликулярных кист челюстей у детей //Кубанский научный медицинский вестник. – 2017. – №. 1. – С. 127-130.

## **ГЕНЕТИЧЕСКИЕ ПРЕДИКТОРЫ РАЗВИТИЯ ТРОМБОЗОВ ВЕН ЧЕЛЮСТНО-ЛИЦЕВОЙ ОБЛАСТИ**

*Гафуров З.А.*

*Ташкентский государственный медицинский университет, Ташкент,  
Узбекистан*

**Актуальность.** Рост числа тромботических осложнений в челюстно-лицевой области, особенно у пациентов с полиморбидностью, на фоне применения антирезорбтивных препаратов и инвазивных стоматологических вмешательств, обуславливает необходимость изучения роли наследственных факторов в их патогенезе. Генетическая предрасположенность может служить ключевым звеном в механизмах сосудистых и костных нарушений, определяя индивидуальный риск осложнений.

**Цель.** Выявить ассоциации между полиморфизмами генов, вовлечённых в регуляцию гемостаза, сосудистого тонуса и воспалительного ответа, и развитием тромбозов вен челюстно-лицевой области.

**Материалы и методы.** В исследование включены пациенты с подтверждёнными диагнозами тромбоза вен челюстно-лицевой области, остеомиелита и остеонекроза челюстных костей. Контрольную группу составили клинически здоровые лица. Применялись методы молекулярно-генетического анализа (ПЦР, SNP-типирование, секвенирование), клиническое и инструментальное обследование, рентгенодиагностика, а также биостатистическая обработка данных.

**Результаты.** Установлены достоверные ассоциации между полиморфизмами генов, регулирующих свёртываемость крови (F5, F2, MTHFR, PAI-1 и др.), и повышенным риском развития тромботических осложнений в венозной системе лица. Определены генетические предикторы, влияющие на выраженность воспалительно-некротических изменений костной ткани. Полученные данные подтверждают участие наследственных факторов в патогенезе сосудистых осложнений челюстно-лицевой области.

**Заключение.** Генетическое профилирование пациентов может использоваться для прогнозирования риска тромбозов лицевых вен и разработки персонализированных профилактических и лечебных стратегий в стоматологии и челюстно-лицевой хирургии.

## **ДИАГНОСТИЧЕСКАЯ ЦЕННОСТЬ МКЭ-МОДЕЛИРОВАНИЯ ПРИ ВЫБОРЕ БИОДЕГРАДИРУЕМОГО ИЛИ МЕТАЛЛИЧЕСКОГО ОСТЕОСИНТЕЗА ПРИ ПЕРЕЛОМАХ НИЖНЕЙ ЧЕЛЮСТИ**

*Шомуродов К.Э., Тошпулатов Б.Б, Нармахматов Б.Т.  
Ташкентский государственный медицинский университет,  
Кафедра челюстно-лицевой хирургии. Тел.: +998998966522*

**Введение.** Применение метода конечных элементов (МКЭ), основанного на реальной анатомической модели, предоставляет возможность объективно оценить

прочность и состоятельность различных вариантов фиксации до проведения хирургического вмешательства, что повышает точность выбора оптимальной системы остеосинтеза [1, 2].

**Цель работы.** Оценить диагностическую значимость МКЭ-моделирования, основанного на сегментации реального МСКТ-исследования пациента с переломом нижней челюсти, для выбора оптимальной системы остеосинтеза (биodeградируемой или металлической) при переломах нижней челюсти.

**Объекты и методы.** Трёхмерная модель перелома нижней челюсти была реконструирована из данных МСКТ-исследования пациента с переломом нижней челюсти методом сегментации в 3D-Slicer. Далее геометрия модели была обработана в Blender для подготовки к инженерному анализу. Моделирование вариантов остеосинтеза выполнено в SolidWorks Simulation: металлическая и биodeградируемая пластины, с учетом их механических свойств. Учтены контактные взаимодействия и функциональная нагрузка. Оценивались: прочность фиксации, состоятельность остеосинтеза, распределение нагрузок, риск деформаций.

**Результаты.** Моделирование позволило выявить зоны перегрузки и определить клинические ситуации, где биodeградируемая конструкция состоятельна, а где требуется металлическая фиксация. Использование цепочки «МСКТ → 3D-Slicer → Blender → SolidWorks» обеспечивает точное воспроизведение анатомии. МКЭ-моделирование является диагностическим инструментом, позволяющим прогнозировать ригидность конструкции, риск деформации и формировать индивидуальные показания к остеосинтезу [3].

**Заключение.** МКЭ-моделирование по данным МСКТ повышает точность предоперационного планирования и позволяет выбирать оптимальную систему

фиксации. Металлические пластины подходят для переломов с высокой нагрузкой, биодegradируемые – для низконагруженных случаев и пациентов, у которых важно исключить повторное вмешательство.

### **Литература.**

1. Turvey TA, Proffit WP, Phillips C. Biodegradable fixation for craniomaxillofacial surgery: a 10-year experience involving 761 operations and 745 patients. *Int J Oral Maxillofac Surg.* 2011;40(3):244-249. doi:10.1016/j.ijom.2010.11.024
2. Hedeşiu M, Pavel DG, Almăşan O, Pavel SG, Hedeşiu H, Rafiroiu D. Three-Dimensional Finite Element Analysis on Mandibular Biomechanics Simulation under Normal and Traumatic Conditions. *Oral.* 2022; 2(3):221-237. <https://doi.org/10.3390/oral203002>
3. Zhang S, Patel D, Brady M, et al. Experimental testing of fracture fixation plates: A review. *Proceedings of the Institution of Mechanical Engineers, Part H: Journal of Engineering in Medicine.* 2022;236(9):1253-1272. doi:[10.1177/09544119221108540](https://doi.org/10.1177/09544119221108540)

## **ЗНАЧЕНИЕ ПРЕДОПЕРАЦИОННОЙ ПОДГОТОВКИ В ОПРЕДЕЛЕНИИ ХИРУРГИЧЕСКОЙ ТАКТИКИ ОТКРЫТОГО СИНУС-ЛИФТИНГА И ПРОФИЛАКТИКЕ ИНТРАОПЕРАЦИОННЫХ И ПОСЛЕОПЕРАЦИОННЫХ ОСЛОЖНЕНИЙ.**

*Я.И. Скакунов, А.Ю. Дробышев, Н.А. Редько*  
ФГБОУ ВО «Российский университет медицины» Минздрава России, Москва, Россия.

**Введение:** Наиболее эффективным планом ортопедической реабилитации при адентии различной степени выраженности – является несъёмное или условно-

съёмное протезирование с использованием дентальных имплантатов. [1, 2]. Частой проблемой при установке дентальных имплантатов в жевательной зоне верхней челюсти становится недостаточный объем костной ткани. Это естественный процесс: после удаления зуба объем костной ткани уменьшается. Такие условия требуют дополнительных хирургических решений для восполнения объема кости. [3, 4]. Таким образом, стандартным протоколом восполнения недостатка объема костной ткани в дистальном отделе верхней челюсти является проведение открытого синус-лифтинга [5, 6]. Для минимизации интраоперационных и послеоперационных рисков проведение данной процедуры требует обязательного предварительного (догоспитального) обследования пациента. [7, 8]. Риск возникновения осложнений увеличивают неблагоприятные анатомо-функциональные условия: тонкая слизистая пазухи, костные перегородки, треугольная форма гребня, сложное строение крючковидного отростка, воспалительные процессы, новообразования, искривление перегородки носа и состояние естественного соустья. [9, 10].

**Цель работы:** Проанализировать, как догоспитальное обследование влияет на прогнозирование рисков и успех открытого синус-лифтинга.

**Объекты и методы:** Клиническое исследование было выполнено на базе Клинического центра стоматологии и челюстно-лицевой хирургии РУМ им. А.И. Евдокимова. В рамках работы всем пациентам перед открытым синус-лифтингом проводилось комплексное догоспитальное обследование.

**Методы предоперационной диагностики включали:**

1. **Цифровую диафаноскопию** – для скринингового выявления кист и новообразований верхнечелюстной пазухи путём её просвечивания низкоинтенсивным излучением.

2. **Конусно-лучевую компьютерную томографию (КЛКТ) ЧЛО** – для детальной оценки анатомии: состояния слизистой оболочки (мембраны Шнайдера), наличия костных септ, формы и угла наклона альвеолярного гребня, что критично для планирования доступа и профилактики перфорации.

3. **Прямую риноскопию** – для визуальной оценки состояния слизистой оболочки полости носа и степени искривления носовой перегородки.

4. **Риноманометрию** – для объективной оценки функции носового дыхания.

**Клиническая группа** состояла из 12 пациентов (6 мужчин и 6 женщин) в возрасте от 18 до 50 лет, без отягощённого соматического анамнеза, которым по плану лечения была показана операция открытого синус-лифтинга.

**Результаты:** Комплексный анализ данных, полученных с помощью перечисленных методов, позволяет всесторонне оценить состояние полости носа и околоносовых пазух. Это является основой для составления индивидуального хирургического плана и служит ключевым элементом профилактики интраоперационных и послеоперационных осложнений. Из 12 пациентов, **8 - ми пациентам понадобилась консультация врача оториноларинголога.** Выявленные находки распределились следующим образом:

1. **Патологии, выявленные при эндоскопии и риноманометрии:**

○ У 5 пациентов диагностировано искривление носовой перегородки. Двум из них впоследствии было показано хирургическое лечение (септопластика).

○ У 2 пациентов обнаружена непроходимость естественного соустья верхнечелюстной пазухи, что потребовало назначения консервативной терапии до проведения синус-лифтинга.

2. **Результаты цифровой диафаноскопии:**

○ У 1 пациента выявлено объёмное образование в правой верхнечелюстной пазухе. Пациент был экстренно направлен для дообследования и лечения в специализированное оториноларингологическое отделение.

### 3. Результаты конусно-лучевой компьютерной томографии (КЛКТ):

○ У 1 пациента данные КЛКТ выявили выраженную атрофию альвеолярного отростка, характеризующуюся узкой формой гребня и острым (45°) углом между его стенками. Эта информация позволила заранее скорректировать хирургическую тактику и прецизионно спланировать объём и методику костной пластики.

**Выводы:** Таким образом, комплексное догоспитальное обследование позволило заблаговременно выявить у 66% пациентов (8 из 12) сопутствующие ЛОР-патологии и критические анатомические особенности, что определило необходимость междисциплинарного взаимодействия и повлияло на последовательность или план хирургического лечения. Исходя из полученных данных, в ходе нашего исследования на кафедре челюстно-лицевой и пластической хирургии РУМ им. А.И. Евдокимова, определяется эффективность использования догоспитальных методов обследования пациентов перед ОСЛ. Благодаря данным методам возможно скорректировать и определить последовательность плана лечения, а также предотвратить ряд интра- и послеоперационных осложнений при ОСЛ.

#### Список литературы:

1. Miron R.J., Zucchelli G., Pikos M.A., Salama M., Lee S., Guillemette V., Fujioka-Kobayashi M., Bishara M., Zhang Y., Wang H.L., Chandad F., Nacopoulos C., Simonpieri A., Aalam A.A., Felice P., Sammartino G., Ghanaati S., Hernandez M.A., Choukroun J. Use of platelet-rich fibrin in regenerative dentistry: a systematic review. — Clin Oral Investig. — 2017; 21 (6): 1913—1927.

2. Цициашвили А.М., Панин А.М., Волосова Е.В. Успешность лечения и выживаемость дентальных имплантатов при различных подходах к лечению пациентов с использованием дентальных имплантатов в условиях ограниченного объема костной ткани. — Российский стоматологический журнал. — 2020; 1: 32—38.
3. Дробышев А.Ю., Скакунов Я.И., Редько Н.А. Реабилитация пациентов с перфорацией Шнайдеровской мембраны во время проведения открытого синус-лифтинга при помощи эмальматричных протеинов, основываясь на данных компьютерной томографии. — В: сб. тр. конф. «Актуальные вопросы современной медицины». — Астрахань, 2021. — С. 70—75.
4. Байриков И.М., Комлев С.С., Щербаков М.В. Ортопедическое лечение с использованием имплантатов в условиях сочетания неблагоприятных факторов. — Институт стоматологии. — 2017; 1 (74): 84—85.
5. Панин А.М., Цициашвили А.М. Установка дентальных имплантатов в дистальном отделе верхней челюсти после проведения костной пластики методикой ротации костного лоскута. Dental Forum Научно-практический журнал «Форум стоматологии» №2 2017
6. Скакунов Я.И., Ваулина Д.С., Редько Н.А., Дробышев А.Ю. Синус-лифтинг как способ увеличения объема костной ткани в дистальных отделах верхней челюсти в предимплантационном периоде. — Российская стоматология. — 2020. Т. 14. № 3. С. 48-50
7. Скакунов Я.И., Дробышев А.Ю., Редько Н.А. Заккрытие перфорации мембраны Шнайдера при помощи эмальматричных протеинов при открытом синус-лифтинге.- Актуальные вопросы стоматологии. Сборник трудов всероссийской V научно-практической конференции с международным участием. Киров, 2021 С. 45-47.

8. Овчинников А.Ю., Панин А.М., Вишняков В.В.. Постимплантационный верхнечелюстной синусит: профилактика и диагностика. – Российская стоматология. 2021. Т.20. № 1(110). С.18-22.
9. Бакотина А.В., Вишняков В.В., Панин А.М. Проблема возникновения верхнечелюстных синуситов после синуслифтинга и дентальной имплантации (обзор литературы). — Российская ринология. — 2016; 2: 46—49.
10. Вишняков В.В., Овчинников А.Ю., Панин А.М., Бакотина А.В., Талалаев В.Н., Донская О.С. Постимплантационный верхнечелюстной синусит: профилактика и диагностика. — Российская оториноларингология. — 2021; 1 (110): 18—22.

## **ИЗУЧЕНИЕ ПРОЦЕССОВ РЕГЕНЕРАЦИИ И СТРУКТУРНЫХ ИЗМЕНЕНИЙ КОЖИ У КРЫС**

*Юсупова Д.З., Алимжанов К.Х.*

*Ташкентский Государственный медицинский университет*

*Кафедра Челюстно-лицевой хирургии*

*Ташкент, Узбекистан*

### **Актуальность.**

Проблема рубцевания, особенно рубцевания кожи лица, остается одной из актуальных задач практического здравоохранения. Она находится на стыке различных медицинских дисциплин, включая дерматологию, косметологию, комбустиологию, реконструктивную хирургию, реабилитационную медицину и психологию. Рубцы на коже возникают вследствие повреждений различного происхождения, таких как ожоги, ранения, хирургические вмешательства и другие травмирующие факторы, а также в результате хронических заболеваний кожи и

подкожной клетчатки. Большинство исследований сосредоточено на терапевтической коррекции уже образовавшихся рубцов, в то время как вопросы профилактики патологических и эстетически неприемлемых деформирующих рубцов лица остаются менее изученными. В последние годы появилось множество уникальных работ российских ученых [3,12].

**Цель и задачи исследования.** Согласно мнению многих специалистов, занимающихся лечением патологических рубцов на коже лица, методы мезотерапии инволюционно-дистрофических изменений кожи с использованием препаратов природного происхождения сегодня являются одними из наиболее востребованных. В этом направлении были получены уникальные данные об оригинальном комбинированном препарате Гиалуал [4,6,8]. Препарат содержит высокомолекулярную гиалуроновую кислоту в концентрации 1,1-2,2% и сукцинат натрия 1,6%. Введение этого препарата внутривожно называется редермализацией. Сукцинат натрия выступает естественным корректором энергетического обмена, способствующим активации анаболических процессов в коже, включая синтез структурных белков (коллагена и эластина) и АТФ, а также нормализацию микроциркуляции [5]. Цитобиохимические исследования Куприянова А.В. и Кирова Ю.И. подтвердили наличие рецептора натрия сукцината [SUCNRI] на поверхности различных компонентов дермы и его положительное влияние на функциональную активность клеток кожи, пролиферацию, миграцию и секрецию факторов роста, что способствует механизму регенерации и обновлению кожи [7]. Препарат Гиалуал представлен на рынке как комбинированный продукт гиалуроновой кислоты с натриевой солью янтарной кислоты под торговой маркой Hyalual R. На основе вышеуказанных эффектов было решено изучить репаративные изменения кожной раны при повторных инъекциях этого препарата. Задача исследования заключалась в сравнительном анализе

структурных изменений кожи у контрольных и подопытных крыс с использованием общедоступных морфологических методов исследования.

**Материал и методы исследования.** Для максимального приближения эксперимента к естественным условиям организма, мы ввели Гиалуал внутрикожно в область ушитой раны спины крыс. Эксперименты проводились на 24 крысах с соблюдением биоэтических норм. Всем животным, находящимся под премедикацией атропином (0,1 мл подкожно), реланиумом (0,2 мл внутривентриально) и кеталаром (0,6-0,8 мл внутривентриально), делали разрез на предварительно депилированной коже спины и зашивали его щелевыми швами. 15 подопытным крысам в течение 45 дней после ранения кожи вводили Гиалуал (1 мл) трижды с интервалом в 15 дней в область ушитой раны. На 60-й день эксперимента у всех 24 крыс, с соблюдением принципов биоэтики, были взяты образцы кожи и подкожной клетчатки из участков, где вводился препарат, методом инцизионной биопсии.

**Результаты исследования.** Микроскопические изменения в слоях кожи и подкожной клетчатки у всех 15 подопытных крыс не различались по выраженности и преобладанию репаративных процессов. Ни один биоптат не показал признаков воспаления при трехкратном введении гиалуроновой кислоты. Слоистость эпидермиса не была нарушена у ни одного экспериментального животного. Наблюдалось появление пролиферирующих фибробластов в дерме, но выраженной склонности к склерозированию не отмечалось, что подтверждалось отсутствием пикринофилии на срезах, окрашенных пикрофуксином.

**Выводы.** Таким образом, обобщая результаты изучения действия Гиалуала на поврежденную кожу экспериментальных крыс, можно отметить, что он не тормозит воспалительную реакцию, а наоборот, ускоряет запуск репаративной

реакции местных тканей. Это связано с наличием гиалуроновой кислоты в составе Hyalual, которая является природным компонентом кожи. Под воздействием Гиалуала значительно снижается тканевая гипоксия благодаря ускорению процессов неоангиогенеза, что благоприятно сказывается на окислительно-восстановительных процессах в коже и улучшает тканевой гомеостаз. Применение Гиалуала в области ушитой кожной раны в посттравматический период положительно влияет на редермализацию и способствует эстетическому заживлению травматических повреждений кожи.

## **ИННОВАЦИОННЫЕ ПОДХОДЫ К РЕГЕНЕРАЦИИ ЗУБНЫХ И ДЕСНЕВЫХ ТКАНЕЙ НА ОСНОВЕ 3D-БИОПРИНТИНГА**

*Азамкулова Дурдона Бахриддин кизи,  
Шамсиева Озода Бахтиёровна  
Студент, 2 курс,  
Хатамов Улугбек Алтибаевич  
Научный руководитель, PhD, доцент,  
Ташкентский Международный Университет Кимё  
e-mail: [hatamovulugbek@yahoo.com](mailto:hatamovulugbek@yahoo.com)*

### **Введение**

Регенеративная стоматология является одним из наиболее перспективных направлений современной медицины, ориентированным на восстановление утраченных тканей зубочелюстной системы с сохранением их структуры и функции. Традиционные методы лечения, включая имплантацию и применение костнопластических материалов, не всегда обеспечивают полноценное биологическое восстановление тканей. Развитие биоинженерии и клеточных технологий привело к внедрению 3D-биопринтинга — инновационного метода, позволяющего воспроизводить сложные тканевые структуры с использованием

биосовместимых матриц, живых клеток и биологически активных факторов. Данная технология открывает новые возможности для регенерации зубной пульпы, периодонта, альвеолярной кости и мягких тканей полости рта.

### **Цель работы**

Оценить потенциал 3D-биопринтинга как инновационного метода регенерации твёрдых и мягких тканей зубочелюстной области на основе анализа современных экспериментальных и клинических исследований.

### **Объекты и методы**

Объектами исследования являлись биопринтированные конструкции, созданные с использованием различных типов биочернил (альгинатные, коллагеновые, фибриновые и гидрогелевые матриксы), а также мезенхимальные стволовые клетки зубной пульпы, периодонтальной связки, апикальной папиллы и молочных зубов (DPSC, PDLSC, SCAP, SHED). Методы исследования включали анализ структурных и функциональных свойств биопринтированных тканей, оценку клеточной жизнеспособности и дифференцировки, изучение экспериментальных моделей *in vitro* и *in vivo*, а также систематический обзор научной литературы по регенеративной стоматологии и биомедицинской инженерии.

### **Результаты**

Результаты анализа свидетельствуют о высокой эффективности 3D-биопринтинга в регенерации зубных и десневых тканей. Использование стволовых клеток, интегрированных в гидрогельные биочернила, обеспечивает направленную дифференцировку в одонтобласты, остеобласты и фибробласты, что способствует восстановлению пульпы, дентина и периодонта. 3D-биопринтинг позволяет воспроизводить анатомически точные структуры зуба с контролируемой микроархитектурой, включая пульпарные и васкулярные каналы. Стволовые клетки периодонтальной связки демонстрируют способность

формировать волокнистые структуры, обеспечивающие амортизационную функцию зуба. Экспериментальные исследования на животных моделях подтверждают возможность приживления биопринтированных конструкций и стимуляции остеогенеза в зоне дефекта. В то же время полное создание функционального зуба у человека остаётся ограниченным сложностью морфогенеза, необходимостью васкуляризации и иннервации, а также длительностью процессов одонтогенеза.

### **Заключение**

3D-биопринтинг представляет собой перспективную технологию регенеративной стоматологии, позволяющую создавать индивидуализированные биосовместимые конструкции для восстановления зубных и десневых тканей. Наиболее перспективными направлениями применения являются регенерация пульпы, восстановление периодонта и альвеолярной кости, а также моделирование зубного зачатка. Дальнейшие исследования должны быть направлены на оптимизацию биочернил, совершенствование технологий дифференцировки стволовых клеток и внедрение многоуровневых биопринтеров для клинического применения.

### **Литература**

1. Mitsiadis T., Orsini G. Stem-cell based approaches in dentistry. *European Cells and Materials*, 2015.
2. Mao J., Robey P. Stem cells in tooth regeneration. *Cell Stem Cell*, 2012.
3. Pagella P. Regenerative Dentistry: Stem Cells meet Nanotechnology, 2016.
4. Potdar P., Jethmalani Y. Human dental pulp stem cells in regenerative medicine. *World Journal of Stem Cells*, 2015.
5. Caton J., Mitsiadis T. Tooth and periodontal repair and regeneration. *Journal of Cellular and Molecular Medicine*, 2011.

## ИННОВАЦИОННЫЕ ПОДХОДЫ СТВОЛОВЫХ КЛЕТОК В СТОМАТОЛОГИИ

*Алиходжаев Самандар Сардорovich,  
Студент, 4 курс,  
Хатамов Улугбек Алтибаевич  
Научный руководитель, PhD, доцент,  
Ташкентский Международный Университет Кимё  
e-mail: hatamovulugbek@yahoo.com*

**Введение.** Восстановление зубной пульпы и периодонта остаётся серьёзной клинической задачей, поскольку человеческие зубы обладают очень ограниченной способностью к регенерации. Современные терапевтические вмешательства в стоматологии основаны на использовании сложных биоматериалов и имплантатов, эффективность и долговечность которых всё ещё вызывают сомнения. Кроме того, эти методы лечения не всегда обеспечивают полноценное физиологическое функционирование зубного органа. Поэтому существует огромная неудовлетворённая потребность в инновационных методах, позволяющих достичь баланса между образованием новых зубных тканей и сохранением естественных физиологических функций зуба.

Для восстановления таких природных структур необходимо глубокое понимание клеточных и молекулярных процессов, связанных с одонтогенезом. Классические эксперименты показали, что зубы формируются в результате последовательных и взаимных взаимодействий между клетками ротового эпителия и мезенхимой, происходящей из клеток нервного гребня. Эпителиальные клетки дифференцируются в амелобласты, формирующие эмаль, тогда как мезенхимальные клетки дают начало зубной пульпе, одонтобластам, секретирующим дентин, и клеткам периодонтальной связки, которые прикрепляют зуб к окружающей альвеолярной кости.

Зубная пульпа образует соединительную ткань, обеспечивающую кровоснабжение и иннервацию, а также содержит стволовые клетки, способные регенерировать как саму пульпу, так и дентин. Сенсорные нервы, исходящие из тройничного ганглия (TG), и симпатические нервы из верхнего шейного ганглия иннервируют зубы взрослого человека. В процессе одонтогенеза нервные волокна, исходящие из TG, направляются к развивающимся зачаткам зубов и постепенно окружают их, не проникая в зубную пульпу. Первые аксоны проникают в пульпу в тот момент, когда одонтобласты дифференцируются и начинается отложение эмали. Иннервация зубной пульпы завершается вскоре после прорезывания зуба в полость рта, процесс, который совпадает с ростом корня, отложением цементного матрикса и формированием периодонта.

**Цель.** Распространённой проблемой в стоматологической практике является инфицирование и последующее удаление зубной пульпы. Так как структуры и клетки внутри пульпы обеспечивают трофическую поддержку, чувствительность и защиту от различных патогенов, девитализированные зубы (например, после классического эндодонтического лечения) подвержены серьёзным осложнениям, приводящим к хрупкости и переломам зубов. Таким образом, становится очевидным, что сохранение жизнеспособности зубной пульпы имеет первостепенное значение, и поэтому в последние годы в эндодонтических клиниках начали проводиться эксперименты с новыми регенеративными подходами. Эти новые регенеративные методы могут также применяться и в других областях стоматологии, где современные варианты лечения основаны на постоянно растущем количестве биоматериалов и имплантатов. Например, потеря зубов в результате тяжёлых травм, пародонтита (т.е. выраженного воспаления тканей пародонта), глубокого кариеса, возрастных изменений или онкологических заболеваний может быть решена путём регенерации полностью нового зуба.

Регенерация подразумевает замену патологической ткани, а также восстановление утраченной или отсутствующей ткани новой, способной обеспечивать её биологическую функцию. Регенеративные подходы основаны на способности человеческих стволовых клеток к самообновлению и дифференцировке в различные типы клеток при соответствующих условиях. На протяжении всей жизни взрослые стволовые клетки поддерживают гомеостаз тканей и участвуют в их восстановлении после повреждений. Поэтому стволовые клетки из различных тканей были выделены, охарактеризованы и протестированы на предмет их потенциального применения в регенеративной медицине.

**Объекты и методы.** Особое внимание уделяется мезенхимальным стволовым клеткам (MSCs), поскольку они доступны для выделения и способны дифференцироваться в хондрогенные, остеогенные, миогенные и нейрогенные линии.

Из зубов взрослых людей было выделено несколько популяций стволовых клеток. Зубная пульпа третьих моляров является наиболее распространённым источником зубных мезенхимальных стволовых клеток, так называемых стволовых клеток зубной пульпы (DPSCs). Известно, что человеческие DPSCs способны дифференцироваться в одонтобласты, остеобласты, адипоциты, хондроциты и другие типы клеток как *in vitro*, так и *in vivo*. Другие популяции зубных MSCs (например, SHEDs) были выделены из пульпы выпавших молочных зубов и из апикальной части зубного сосочка (SCAPs), обладая схожим потенциалом дифференцировки с DPSCs. Мезенхимальные стволовые клетки также были выделены из периодонтальной связки (так называемые PDLSCs — стволовые клетки периодонтальной связки), которые способны формировать цементоподобную и периодонтоподобную ткань *in vivo*.

Поведение и свойства стволовых клеток в значительной степени зависят от окружающей среды, называемой нишей стволовых клеток. Эта специфическая

микросреда представляет собой сочетание клеток, внеклеточного матрикса и факторов роста, на которые воздействуют как механические, так и химические стимулы. Ниши поддерживают и регулируют баланс между самообновлением и дифференцировкой стволовых клеток. В этом контексте прилагаются значительные усилия для понимания того, как различные компоненты ниш регулируют функции стволовых клеток. Среди этих факторов иннервация может играть важную роль в судьбе и функционировании стволовых клеток, влияя тем самым на процессы регенерации.

Например, недавние исследования показали, что парасимпатические нервы регулируют клетки-предшественники и необходимы для развития и регенерации слюнных желез. Аналогично было продемонстрировано, что иннервация имеет решающее значение для развития и поддержания вкусовых рецепторов. Хотя роль иннервации в иницировании, развитии и регенерации зубов до сих пор остаётся предметом споров, недавно было показано, что сенсорные нервы регулируют MSCs в резцах мышей. Поэтому важно более детально изучить роль иннервации в регенерации зубов, а особенно её влияние на популяции зубных стволовых клеток. Одновременно не менее важно обеспечить правильную реиннервацию регенерированных зубных тканей. Васкуляризация также представляет собой ключевой аспект регенерации зуба. Зубная пульпа богата кровеносными сосудами, и зубы зависят от кровоснабжения для доставки питательных веществ и кислорода. Кроме того, кровеносные сосуды обеспечивают транспорт системных сигналов и привлечение воспалительных и других циркулирующих клеток в ниши, что может существенно влиять на функции стволовых клеток.

Терапия, основанная на стволовых клетках, является многообещающей долгосрочной альтернативой в стоматологии, поскольку она может обеспечить полное восстановление зубных тканей, сохраняя тем самым структурную целостность, физиологию и функцию интактных зубов. Исследования *in vivo* на

животных показали потенциал различных популяций стволовых клеток зубов для регенерации отдельных зубных тканей, таких как дентин, пульпа, периодонт или даже целый зубной орган (см. Рисунок). Очевидно, что такие методы лечения потребуют достаточного количества определённых популяций стволовых клеток, которые будут трансплантированы в повреждённые или патологические участки зуба — как самостоятельно, так и в сочетании с матриксами (скаффолдами).

Следует отметить, что методы, основанные на применении стволовых клеток, уже успешно внедряются в других областях медицины. В стоматологии несколько направлений воспользовались недавним прогрессом в области биологии стволовых клеток и тканевой инженерии, разработав инновационные стратегии для восстановления полной функции и физиологии отдельных зубных тканей.

Например, регенеративная эндодонтия сосредоточена на восстановлении жизнеспособности зубной пульпы и формировании нового дентина с использованием DPSCs/SCAPs в сочетании со скаффолдами, содержащими биологически активные молекулы.

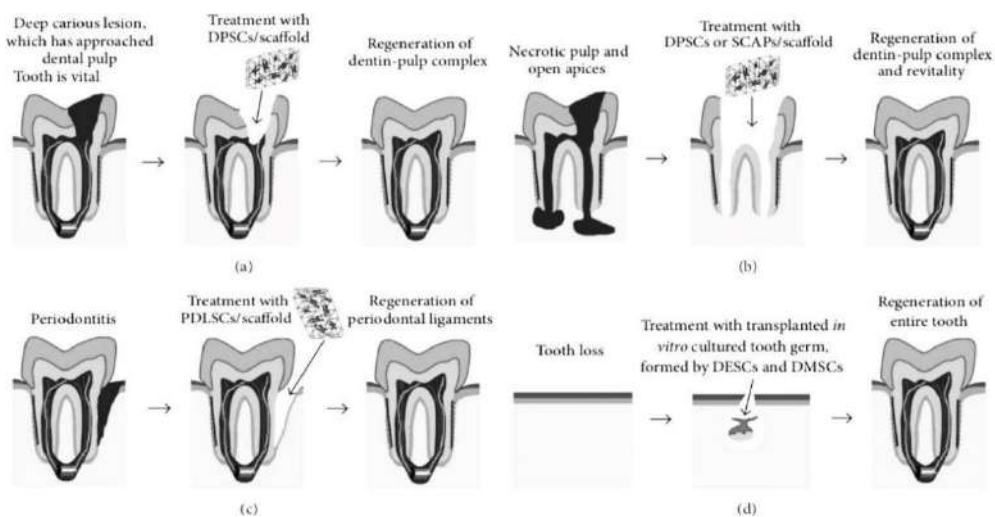


Рисунок: Схематическое изображение различных подходов на основе стволовых клеток для частичной или полной регенерации зуба после патологий и потери зуба

с использованием трансплантации зубных стволовых клеток в сочетании со скелетами (матрицами).

Различные стоматологические патологии: (а) кариозное поражение, (b) некротическая пульпа, (с) периодонтит и (d) потеря зуба. DPSCs — стволовые клетки зубной пульпы; PDLSCs — стволовые клетки периодонтальной связки; SCAP — стволовые клетки апикальной части папиллы; DESCs — эпителиальные стволовые клетки зуба; DMSCs — мезенхимальные стволовые клетки зуба.

**Результаты.** Эти новые методы позволяют трансплантированным стволовым клеткам дифференцироваться в пульпарные фибробласты и одонтобласты и постепенно заполнять пустую полость пульпы после пульпотомии или пульпэктомии, что способствует росту корня у ещё не полностью сформировавшихся зубов (см. Рисунок).

Несколько клинических попыток, основанных на технике кровотока, направленных на регенерацию пульпы, были успешно проведены у незрелых зубов с некрозом пульпы и у зрелых зубов с апикальными поражениями. В этом методе сгусток крови выполняет роль скаффолда, который доставляет стволовые клетки в пустой корневой канал.

Попытки по регенерации полностью новых зубов за последние годы успешно проводились на мелких животных моделях, в клинической практике по-прежнему доминируют зубные имплантаты, предлагая терапевтическое решение после потери зуба. Однако очевидно, что идеальной терапией после утраты зуба было бы восстановление целого зуба, поэтому необходимо прилагать больше усилий для развития этих революционных подходов, основанных на стволовых клетках.

Новейшие методики, испытанные на мышах, показали, что комбинация зубных мезенхимальных и эпителиальных стволовых клеток с коллагеновыми каплями или скаффолдами *in vitro* позволяет сформировать зачатки зубов, которые затем могут быть трансплантированы в альвеолярную кость, где они развиваются,

прорезываются и в итоге превращаются в полностью функциональные зубы (см. Рисунок).

Применение этой методики у человека имеет некоторые ограничения. Наибольшей проблемой является время, необходимое для регенерации человеческого зуба, поскольку весь процесс одонтогенеза у человека занимает более 7 лет. Это может стать сдерживающим фактором для пациентов, ожидающих быстрого восстановления утраченных зубов.

**Заключение.** Методы, основанные на использовании стволовых клеток, только начинают внедряться в стоматологию, и остаются значительные проблемы и вызовы, такие как регенерация эмали и целого зуба. Большинство экспериментальных попыток, упомянутых выше, были проведены исключительно на мелких животных моделях, и поэтому пока не могут быть напрямую применены в клинической практике.

Тем не менее, регенеративные подходы на основе стволовых клеток — это будущее стоматологии, которое принесёт пользу миллионам пациентов по всему миру.

### **Список литературы**

1. T. A. Mitsiadis, G. Orsini, and L. Jimenez-Rojo, “Stem cell-based approaches in dentistry,” *European Cells and Materials*, vol. 30, pp. 248–257, 2015.
2. R. Adell, B. Eriksson, U. Lekholm, P. I. Brånemark, and T. Jemt, “Long-term follow-up study of osseointegrated implants in the treatment of totally edentulous jaws,” *The International Journal of Oral & Maxillofacial Implants*, vol. 5, no. 4, pp. 347–359, 1990.
3. J. Caton, N. Bostanci, E. Remboutsika, C. De Bari, and T. A. Mitsiadis, “Future dentistry: cell therapy meets tooth and periodontal repair and

regeneration,” *Journal of Cellular and Molecular Medicine*, vol. 15, no. 5, pp. 1054–1065, 2011.

4. T. B. Dodson, “Predictors of dental implant survival,” *Journal of the Massachusetts Dental Society*, vol. 54, no. 4, pp. 34–38, 2006.

5. L. Jimenez-Rojo, Z. Granchi, A. Woloszyk, A. Filatova, P. Pagella, and T. A. Mitsiadis, *Regenerative Dentistry: Stem Cells meet Nanotechnology*, chapter 1, Pan Stanford, Boca Raton, Fla, USA, 2016.

## **КЛЕТочНАЯ ТЕРАПИЯ СТВОЛОВЫМИ КЛЕТКАМИ ДЕФЕКТОВ МЯГКИХ ТКАНЕЙ**

*Ж.Х.Нишонов, Н.В.Храмова*

*Ташкентский государственный медицинский университет, г. Ташкент,  
Республика Узбекистан*

**Актуальность.** Клеточная терапия предполагает использование инновационных биомедицинских подходов, при которых клетки *in vitro* вводятся пациенту для лечения ряда патологических состояний путем замены больных или дисфункциональных клеток здоровыми функционирующими[1]. В мире по усовершенствованию хирургического лечения пациентов с дефектами мягких тканей лица ведутся исследования по следующим приоритетным направлениям: стимулирование регенерации путем создания тканеинженерных конструкций на основе различных подложек с заданными свойствами и клеточных элементов[2,3].

**Цель исследования.** Изучить эффективность применения клеточной терапии стволовыми клетками дефектов мягких у экспериментальных животных.

**Материалы и методы.** Экспериментальные исследования выполнены в соответствии с «Европейской конвенцией по защите позвоночных животных, используемых для экспериментальных и других научных целей» (Страсбург,

1986), согласно «Правилам проведения работ с использованием экспериментальных животных» (приказ МЗ СССР №755 от 12.08.1987 г.) Проведены доклинические исследования способов лечения глубоких дефектов мягких тканей оптимизирующие регенерацию. Эффективность способов изучена на экспериментальных моделях глубоких дефектов мягких тканей. Определение биохимических и гематологических показателей периферической крови подопытных животных сделаны на базе аккредитованной научно-исследовательской лаборатории (НИЛ) Ташкентского Научно-исследовательского института вакцин и сывороток на основании нормативных и методических документов Государственной системы Республики Узбекистан совместно с руководителем отдела фармако-токсикологических исследований, доктором медицинских наук А.Х. Рахмановым.

**Результаты.** Полученные клинико-экспериментальные данные (отсутствие эндогенной интоксикации, активация регенерации в месте повреждения, в том числе с индукцией неоангиогенеза), а также отсутствие осложнений за время наблюдения свидетельствовали об эффективности и безопасности разработанного метода лечения глубоких дефектов мягких тканей при помощи клеточной терапии.

**Выводы.** Применение клеточных продуктов на основе стволовых клеток целесообразно использовать в качестве регулятора раневого процесса при лечении дефектов мягких тканей различного генеза.

#### **Список литературы.**

1. Бахрушина Е.О., Гравель И.В., Филиппова О.С., Тычинин В.Н., Попова А.А., Добровольский О.Б. Современные аспекты наружного применения и перспективы использования секрета мезенхимальных стволовых клеток (обзор). Разработка и регистрация лекарственных средств. 2024;13(2):34-47

2. Li Z, Yang L. Current status of producing autologous hematopoietic stem cells. *Curr Res Transl Med.* 2023 Jan-Mar;71(1):103377. doi: 10.1016/j.retram.2023.103377. Epub 2023 Jan 5. PMID: 36638755

3. Rosner M, Horer S, Feichtinger M, Hengstschläger M. Multipotent fetal stem cells in reproductive biology research. *Stem Cell Res Ther.* 2023 Jun 7;14(1):157. doi: 10.1186/s13287-023-03379-4. PMID: 37287077; PMCID: PMC10249329.

## **КЛИНИКО-ГЕНЕТИЧЕСКИЕ ПРЕДИКТОРЫ ТЯЖЕЛОГО ТЕЧЕНИЯ ФЛЕГМОН ЧЕЛЮСТНО-ЛИЦЕВОЙ ОБЛАСТИ**

*Шомуродов К.Э., Гизатуллина А.М.*

*Ташкентский государственный медицинский университет, Ташкент,  
Узбекистан*

**Введение.** Несмотря на развитие медицины, распространенность острых гнойно-воспалительных заболеваний (ОГВЗ) челюстно-лицевой области не снижается, составляя до 20% в структуре стоматологической патологии. Особую сложность представляют случаи с непредсказуемым агрессивным течением. Поскольку традиционные методы диагностики не всегда позволяют прогнозировать риск осложнений на ранних стадиях, актуальным становится поиск прогностических критериев на молекулярно-генетическом уровне и разработка персонализированных алгоритмов на основе иммуногенетических маркеров.

**Цель исследования.** Разработка и оценка эффективности алгоритма прогнозирования тяжести течения ОГВЗ ЧЛО на основе анализа полиморфных маркеров гена интерлейкина-8 (*IL8*) и его сывороточной концентрации.

**Материалы и методы.** В исследование включено 80 пациентов с флегмонами ЧЛО. Объектом генетического анализа стал полиморфизм гена *IL8* (-251 T>A).

Концентрацию цитокинов в сыворотке крови определяли методом иммуноферментного анализа (ИФА).

**Результаты.** Разработанный прогностический алгоритм интегрирует генетический профиль пациента и текущий уровень цитокинемии для оценки рисков в первые сутки госпитализации.

В ходе исследования установлено, что носительство генотипа **ТТ** по гену *IL8* ассоциировано с наиболее тяжелым клиническим течением заболевания.

У носителей неблагоприятного генотипа **ТТ** концентрация ИЛ-8 в сыворотке крови в 2 раза превышала показатели группы контроля, что подтверждает его роль как предиктора интенсивного воспаления.

Сравнительная концентрация ИЛ-8 в сыворотке крови (пг/мл)

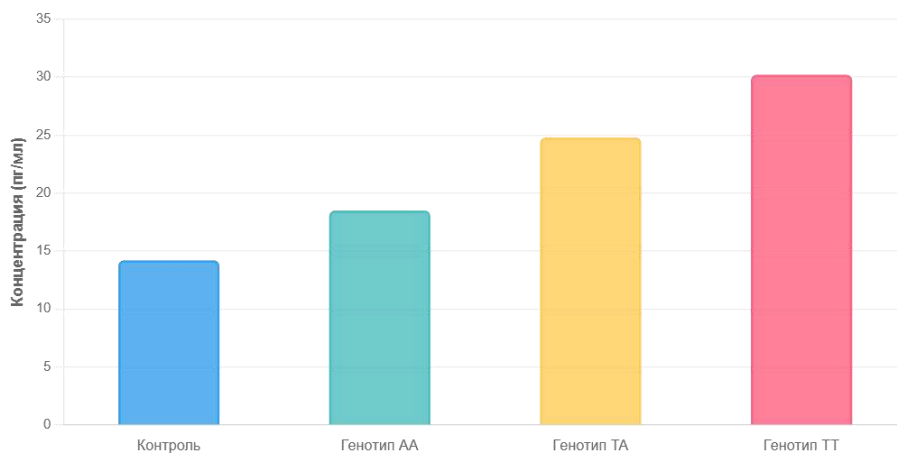


Рис. 1. Уровень ИЛ-8 в зависимости от полиморфизма гена *IL8* (-251 T>A)

Внедрение алгоритма позволило предсказывать развитие осложнений с точностью 82% уже в первые 24 часа после поступления.

Практическое использование данной модели обеспечило сокращение сроков пребывания пациентов в стационаре в среднем на 2 койко-дня за счет своевременной коррекции терапии.

**Заключение.** Комплексный алгоритм, базирующийся на определении полиморфизма гена *IL8*, позволяет реализовать принцип персонализированной медицины в челюстно-лицевой хирургии, обеспечивая раннее прогнозирование характера течения флегмон.

#### **Список литературы:**

1. Шаргородский А. Г. Воспалительные заболевания челюстно-лицевой области и шеи. – М.: ГЭОТАР-Медиа, 2021. – 528 с.
2. Шомуродов К. Э. Особенности течения гнойно-воспалительных заболеваний челюстно-лицевой области у пациентов с сопутствующими заболеваниями // Журнал стоматологии и краниофациальных исследований. – 2019. – №1. – С. 34-37.
3. Day C., Grove J., Daly A. Genetic aspects of inflammatory response in facial infections // Journal of Oral and Maxillofacial Surgery. – 2020. – Vol. 78, No. 4. – P. 512-518.
4. Hull J. Genetic markers of infectious and inflammatory diseases // Medical Genetics. – 2001. – P. 234-240.

### **КЛИНИЧЕСКАЯ ОЦЕНКА ЭФФЕКТИВНОСТИ ПРОБИОТИКОВ ПРИ ЛЕЧЕНИИ ПАЦИЕНТОВ С ПЕРЕЛОМАМИ НИЖНЕЙ ЧЕЛЮСТИ**

*Нармахматов Байрамали Тошпулатович* - кандидат медицинских наук, доцент кафедры челюстно-лицевой хирургии при Ташкентском государственном медицинском университете.

*Гафуров Зафар Атхамович* – руководитель отделения экстренной челюстно-лицевой хирургии ГКБСМП; PhD, доцент кафедры стоматологии №1 Центра развития профессиональной квалификации медицинских работников.

*Файзуллаев Сарвар Дилишод огли* - студент магистратуры 1 курса кафедры челюстно-лицевой хирургии ТГМУ.

**Аннотация.** Перелом нижней челюсти является болезненным и неудобным состоянием для поддержания хорошей гигиены полости рта. При возникновении

такой ситуации у пациентов преимущественно возникают проблемы с приемом пищи и жеванием, также лечение пациентов с переломами нижней челюсти требует системного применения антибактериальных препаратов, вышеперечисленные факторы приводят к изменениям в балансе микрофлоры полости рта. Включение пробиотиков в комплексное лечение пациентов с переломами нижней челюсти способствует защите микробиоты полости рта от дисбиотического состояния и тем самым профилактировать возникновение заболевания. Наиболее полезным с точки зрения защиты от патогенов полости рта является прямая конкуренция с другим организмом путем производства естественных антимикробных соединений, известных как бактериоцины. Отмечаются и другие механизмы, усиливающие иммунную регуляцию, улучшающие целостность эпителиальных барьеров и функцию плотных контактов, а также производство метаболитов, ферментов, кофакторов и витаминов, все из которых приносят пользу.

**Ключевые слова.** Перелом нижней челюсти; пробиотики; цитокины; бактериоцины; челюстно-лицевая хирургия;

**Abstract.** A mandibular fracture is a painful and uncomfortable condition for maintaining good oral hygiene. When such a situation occurs, patients mostly have problems with eating and chewing, and the treatment of patients with fractures of the lower jaw requires the systemic use of antibacterial drugs, the above factors lead to changes in the balance of the oral microflora. These abstracts present an analytical review of probiotics in the comprehensive treatment of patients with mandibular fractures helps protect the oral microbiota and there by prevent the occurrence of the disease. The most useful from the point of view of protection against oral pathogens is direct competition with another organism through the production of natural antimicrobial compounds known as bacteriocins. There are other mechanisms that enhance immune regulation, improve the integrity of epithelial barriers and the function of close contacts, as well as

the production of metabolites, enzymes, cofactors and vitamins, all of which benefit the health.

**Keywords.** Mandibular fracture; probiotics; cytokines; bacteriocins; maxillofacial surgery;

**Annotatsiya.** Pastki jag'ning sinishi og'iz gigienasini saqlash uchun og'riqli va noqulay holatdir. Bunday holat yuzaga kelganda, bemorlar asosan ovqatlanish va chaynash bilan bog'liq muammolarga duch kelishadi, shuningdek pastki jag ' singan bemorlarni davolash antibakterial dorilarni tizimli ravishda qo'llashni talab qiladi, yuqoridagi omillar og'iz mikroflorasi muvozanatining o'zgarishiga olib keladi. Pastki jag ' singan bemorlarni kompleks davolashda probiyotiklarni kiritish og'iz mikrobiotasini disbiyotik holatdan himoya qilishga yordam beradi va shu bilan kasallikning paydo bo'lishining oldini oladi. Og'iz patogenlaridan himoya qilish nuqtai nazaridan eng foydali narsa bakteriotsinlar deb nomlanuvchi tabiiy mikroblarga qarshi birikmalar ishlab chiqarish orqali boshqa organizm bilan to'g'ridan-to'g'ri raqobatdir. Immunitetni tartibga solishni kuchaytiradigan, epiteliya to'siqlarining yaxlitligini va zich aloqalar funksiyasini yaxshilaydigan boshqa mexanizmlar, shuningdek metabolitlar, fermentlar, kofaktorlar va vitaminlar ishlab chiqarish qayd etilgan, ularning barchasi sog'lig'iga foyda keltiradi.

**Kalit soʻzlar.** Pastki jag'ning sinishi; probiyotiklar; sitokinlar; bakteriotsinlar; yuz-yuz jarrohligi;

**Актуальность.** Переломы нижней челюсти относятся к наиболее распространённым травмам челюстно-лицевой области и часто сопровождаются воспалительными осложнениями, замедлением репаративных процессов и нарушением микробиоценоза полости рта, особенно на фоне антибактериальной терапии[1]. В последние годы возрастает интерес к применению пробиотиков как средства коррекции дисбиоза и повышения эффективности комплексного лечения.

**Цель.** Оценить эффективность применения оральных пробиотиков в период реабилитации у пациентов с переломами нижней челюсти для оптимизации

процессов восстановления, профилактики осложнений и улучшения качества жизни.

**Материалы и методы.** Работа выполнена в форме аналитического обзора зарубежной научной литературы, посвящённой применению различных пробиотиков в реконструктивной челюстно-лицевой хирургии. Также применены клинико-лабораторные, рентгенологические, денситометрические, микробиологические методы.

**Результаты и обсуждение.** В нашем исследовании показано, что применение пробиотика *S. salivarius* K12 способствует более быстрому облегчению симптомов, уменьшению воспаления, улучшению функциональных показателей и качественному рентгенологическому заживлению переломов нижней челюсти [2-3]. Эти результаты согласуются с наблюдениями в экспериментальных исследованиях на животных и с обзорами, показывающими, что пробиотики усиливают обмен костной ткани, стимулируют остеобластическую активность и уменьшают системное воспаление. Механизмы могут включать: модуляцию иммунного ответа, снижение воспаления, улучшение микроциркуляции, повышение биодоступности кальция и других минералов, возможно влияние на усвоение витамина D, а также снижение риска бактериальной контаминации через ротовую и кишечную микрофлору [5]. Ограничения: относительное малое число участников, короткий срок наблюдения (12 недель), отсутствие данных по качеству жизни и более длительной функциональной реабилитации, не включены пациенты с тяжёлыми сопутствующими состояниями. Также неясно, сохраняется ли эффект при разных штаммах пробиотиков, или при более длительном применении. Практическое значение: добавление пробиотиков может быть полезным, особенно когда ожидание заживления важно для пациента (работа, питание, эстетика). Рекомендуется рассмотреть их как часть комплексной терапии, особенно в закрытых переломах нижней челюсти без выраженных осложнений.

Необходимы дальнейшие крупные многоцентровые РКИ, с длительным наблюдением (6-12 месяцев), с оценкой качества костной ткани, функцией, возможными побочными эффектами и оптимальной дозой/штаммом.

**Заключение.** Применение пробиотиков в комбинации со стандартным лечением переломов нижней челюсти показывает потенциал в ускорении заживления, снижении воспаления и улучшении клинических исходов. Это обещает быть безопасным и доступным дополнением к практике.

### **Список литературы**

1. Махмудов А.А. Нармахматов Б.Т. Методы хирургического лечения дефектов и деформаций лицевого скелета. Монография. 2021.
2. Fonseca R. J., Barber H. D., Powers M. P., Frost D. E. Oral and maxillofacial trauma. St. Louis: Elsevier, 2013.
3. Karačić A., Novak J., Ivković A. Probiotics in bone fracture treatment, 2023.
4. Lei M., et al. The effect of probiotic treatment on elderly patients with distal radius fracture. *PubMed*. 2016.
5. Karačić A., et al. Emerging Roles of the Gut Microbiome in Musculoskeletal Health. *Microorganisms*. 2025.

## **КОМПЛЕКСНАЯ ОЦЕНКА СОСТОЯНИЯ ТКАНЕЙ ПАРОДОНТА ПРИ КРАСНОМ ПЛОСКОМ ЛИШАЕ С ПРИМЕНЕНИЕМ ИСКУССТВЕННОГО ИНТЕЛЛЕКТА**

*Тахирова Камолахон Аброровна.*, д.м.н., доцент.  
Кафедра «Госпитальная терапевтическая стоматология».

[kamolaxon.abrorovna@gmail.com](mailto:kamolaxon.abrorovna@gmail.com)

*Каримжонова Мумтоза Одидовна* магистр 1-го курса:  
кафедра «Госпитальная терапевтическая стоматология».

[karimjonova.mumtoza@icloud.com](mailto:karimjonova.mumtoza@icloud.com)

Ташкентский государственный медицинский университет.

Ташкент, Узбекистан

**Введение:** Красный плоский лишай (КПЛ) является распространенным полиэтиологическим заболеванием, в патогенезе которого участвуют иммунные,

нейроэндокринные, интоксикационные метаболические процессы с поражением кожи и слизистых оболочек в виде специфических высыпаний, которые развиваются вследствие воспалительных и дистрофических реакций в пораженных тканях. Согласно результатам эпидемиологических исследований красный плоский лишай встречается у 0,1-2,0% населения, чаще у женщин в возрасте от 40 до 65 лет. В последнее время отмечается «омоложение» данной патологии. Одной из наиболее частых локализаций данного дерматоза является слизистая оболочка полости рта, сведения о частоте поражения которой у больных красным плоским лишаем в литературе весьма разноречивы и варьируют от 17 до 77%.

**Цель работы:** изучить клинико-иммунологические особенности поражений пародонта у пациентов с красным плоским лишаем и оценить эффективность комплексной терапии, направленной на коррекцию местных иммунных нарушений на основе применения технологий искусственного интеллекта.

**Объекты и методы:** Клинические наблюдения выполнены на 27 пациентах с красным плоским лишаем слизистой полости рта и заболеваниями пародонта, проходившие обследование и лечение на базе стоматологического учреждения. Всем обследуемым проводилось комплексное клиническое и пародонтологическое обследование, включающее сбор жалоб и анамнеза, осмотр полости рта, оценку гигиенического состояния и определение пародонтальных индексов, включая цифровых фотоснимков слизистой оболочки и данных рентгенологического исследования. Алгоритмы обучения применялись для автоматизированной обработки и анализа полученных данных с целью выявления закономерностей поражения тканей пародонта, прогнозирования тяжести воспалительного процесса и оценки риска прогрессирования заболевания.

**Результаты:** исследования показали, что использование искусственного интеллекта позволяет повысить объективность диагностики, выявлять ранние признаки деструктивных изменений в тканях пародонта и проводить

дифференцированную оценку степени их поражения при различных клинических формах КПЛ. Применение интеллектуальных алгоритмов способствует персонализации лечебно-профилактических мероприятий и повышению эффективности комплексного лечения пациентов.

**Заключение:** следует подчеркнуть, что красный плоский лишай один из манифестных заболеваний слизистой оболочки рта. Степень нарушений пародонтального статуса при заболеваниях слизистой оболочки рта, сопровождающихся развитием эрозивно язвенных элементов поражения и хроническим течением, определяет агрессивность клинического течения заболевания. Полученные результаты клинического обследования пациентов с красным плоским лишаем слизистой оболочки рта диктуют, в первую очередь, включать в схему его комплексного лечения санацию полости рта, а также лечение воспалительных заболеваний пародонта. Таким образом, интеграция технологий искусственного интеллекта в клиническую стоматологическую практику является перспективным направлением для комплексной оценки состояния пародонта при красном плоском лишае и может значительно улучшить качество диагностики и прогнозирования течения заболевания.

#### **Список использованных литератур**

1. Титаренко М.А., Столярова В.А., Сысолятин П.Г., Байдик О.Д. Особенности клинического течения красного плоского лишая слизистой оболочки полости рта у больных с нарушениями углеводного обмена. Клиническая дерматология и венерология. 2018;17(4):58-64
2. Силин Д.С., Конопля А.И. Научные ведомости. Медицина и Фармация. 2012. №22(141). Выпуск 20/1. УДК 616.-097:616.516:616.311]-085. 103-107.
3. Усманова И.Н., Герасимова Л.П., Хисматуллина З.Р., Ахмеров Р.Р., Абдурахманова Е.Р., Хуснаризанова Р.Ф., Усманов И.Р., Мудрик О.В. Оценка результатов комплексной терапии красного плоского лишая слизистой оболочки рта. Проблемы стоматологии 2019, том 15, № 2, стр. 2019, Екатеринбург, УГМУ

УДК: 616.516:616.311-085:615.382+618.36.  
10.18481/2077-7566-2019-15-2-37-44.

DOI:

4. Г.М. Акмалова, Пародонтологические аспекты красного плоского лишая слизистой оболочки рта. ISSN 1991-5497. Мир науки, культуры, образования. № 3 (46) 2014. УДК 616.311:616.516:616.31-07-083. 397-399.

5. Чернышева Н. Д., Чуйкин С. В., Акмалова Г. М. Состояние тканей пародонта у пациентов с дерматозами. Проблемы стоматологии 2018, том 14, № 4, стр. © 2018, Екатеринбург, УГМУ. УДК: 616.311:616.5-002. DOI: 10.18481/2077-7566-2018-14-4-60-63

## **ЛАЗЕРНЫЙ СЕЛЕКТИВНЫЙ ФОТОТЕРМОЛИЗ В ЛЕЧЕНИИ ПАЦИЕНТОВ С ПЛОСКИМИ КАПИЛЛЯРНЫМИ МАЛЬФОРМАЦИЯМИ ГОЛОВЫ И ШЕИ**

*<sup>1</sup>Жусупбеков Т.Н., <sup>1</sup>Якименко И.И., <sup>1</sup>Дробышев А.Ю., <sup>1</sup>Ваулина Д.С.,  
<sup>1</sup>Возницын Л.В.*

*г. Москва, <sup>1</sup>ФГБОУ ВО «Российский университет медицины» Минздрава  
России.*

**Введение.** Капиллярные мальформации кожи (КМ) представляют собой доброкачественные сосудистые аномалии, характеризующиеся формированием аномальной капиллярной сети, расположенной под базальной зоной роста эпидермиса. Эти сосудистые структуры не демонстрируют активной эндотелиальной пролиферации, что отличает их от гемангиом и других сосудистых опухолей. КМ относятся к числу сосудистых образований, при которых нарушена архитектура микроциркуляторного русла, однако не наблюдается инвазивного роста клеток. Капиллярные мальформации могут быть врожденными или приобретенными, в зависимости от времени их возникновения. Врожденные формы обычно выявляются сразу после рождения, тогда как приобретенные развиваются под влиянием внешних факторов, включая травмы и воспалительные процессы кожи.

Наиболее часто капиллярные мальформации локализуются на коже лица, шеи и волосистой части головы, что придаёт заболеванию выраженную эстетическую значимость и обосновывает необходимость своевременной и активной терапии [1,2].

ПКМ, как правило, не склонны к самопроизвольному регрессированию и характеризуются постепенным прогрессированием: увеличением площади поражения, изменением оттенка, появлением телеангиэктазий и развитием гипертрофии мягких тканей. Эти трансформации существенно отражаются на внешнем облике пациентов и их психоэмоциональном состоянии [1, 2].

Особое клиническое значение имеют поражения, расположенные в зоне иннервации первой ветви тройничного нерва у детей, поскольку они могут служить индикатором нейрокожного синдрома Штурге–Вебера, сопровождающегося неврологическими нарушениями и повышенной вероятностью развития глаукомы [1, 2].

Традиционные методы терапии, такие как хирургическое удаление и криодеструкция, отличаются ограниченной эффективностью и высоким риском формирования рубцовых изменений кожи [1].

Современная стратегия лечения основана на принципе селективного лазерного фототермолиза: энергия лазерного импульса избирательно поглощается оксигемоглобином патологически расширенных сосудов, что приводит к их коагуляции при минимальном повреждении окружающих тканей [4]. Применение лазерных систем, в частности импульсного лазера на красителе (pulsed dye laser, PDL), обеспечивает получение выраженного косметического эффекта при низкой вероятности осложнений [3, 4].

Современный подход основан на принципе селективного лазерного фототермолиза, при котором энергия лазерного излучения избирательно поглощается оксигемоглобином патологически изменённых сосудов, вызывая их

коагуляцию при сохранении целостности окружающих тканей [4]. Использование лазеров, в частности импульсного красителя (pulsed dye laser, PDL), позволяет достичь высоких эстетических результатов при минимальном риске осложнений [3, 4].

Согласно актуальным данным, использование PDL с длиной волны 585–595 нм рассматривается как «золотой стандарт» терапии ПКМ, позволяющий селективно разрушать расширенные капилляры и достигать стойкого осветления поражённых участков кожи [4, 5].

Метанализы последних лет подтверждают высокую клиническую эффективность и безопасность лазерного лечения капиллярных мальформаций лица и шеи, причём наиболее выраженный терапевтический эффект наблюдается при начале терапии в раннем детском возрасте [1,2,5]. Непрерывное совершенствование лазерных технологий расширяет возможности лечения сосудистых аномалий и способствует улучшению качества жизни пациентов [2, 3, 5].

**Цель работы.** Обоснование и реализация малоинвазивного лечения пациентов с плоскими капиллярными мальформациями головы и шеи, с использованием современных лазерных технологий, в частности методом селективного лазерного фототермолиза.

**Объекты и методы.** В исследование были включены пациенты с клинически подтверждённым диагнозом плоской капиллярной мальформации в области головы и шеи. Возраст участников варьировал от 1 года до 60 лет. Лечение проводилось с использованием лазерной установки от компании Candela Vbeam Perfecta (импульсный лазер, длина волны 595 нм).

Критерии включения:

- Подтверждённый диагноз ПКМ по клиническим и инструментальным данным;
- Отсутствие предшествующего лазерного лечения;

- Наличие информированного согласия пациента или его законного представителя.

#### Критерии исключения

- Венозные или артериовенозные мальформации;
- Гипертрофическая форма капиллярной мальформации;
- Системные нарушения свёртываемости крови;
- Активные воспалительные заболевания кожи;
- Беременность и период лактации.

#### Протокол исследования

- Клинический осмотр с фотофиксацией поражённых участков;
- Проведение лазерного лечения PDL (595 нм) с индивидуальным подбором параметров: длительность импульса — 0,45–1,5 мс, энергетическая плотность — 6–12 Дж/см<sup>2</sup>, диаметр пятна — 7–10 мм;
- Динамическое наблюдение пациентов через 4, 6, 8 и 12 месяцев после лазерной терапии.

**Результаты исследования.** На базе кафедры челюстно-лицевой и пластической хирургии ФГБОУ ВО «Российский университет медицины» Минздрава России было проведено обследование и лечение 10 пациентов с клинически верифицированными плоскими капиллярными мальформациями головы и шеи.

По итогам терапии у всех пациентов зафиксирована выраженная положительная динамика. После курса лазерного воздействия наблюдалось существенное снижение интенсивности окраски и уменьшение площади сосудистых изменений. Средний показатель клинической регрессии варьировал от 70 до 90 %. Наиболее значимые результаты были характерны для пациентов младшего возраста, что обусловлено анатомо-физиологическими особенностями детской кожи —

меньшей толщиной дермального слоя и более поверхностным расположением сосудов.

Параметры лазерной обработки подбирались индивидуально и находились в следующих диапазонах: длительность импульса — 0,45–1,5 мс, энергия — 6–12 Дж/см<sup>2</sup>, диаметр пятна — 7–10 мм. Наиболее выраженный терапевтический эффект достигался при проведении 8–12 процедур с интервалами 3–5 недель.

Нежелательные явления носили кратковременный характер и проявлялись умеренным отёком и пурпурными элементами, полностью исчезавшими в течение 7–10 суток. Во всех наблюдениях отсутствовали рубцевание, гиперпигментация и другие стойкие осложнения. Пациенты отмечали выраженное улучшение эстетического результата и повышение качества жизни.

Полученные данные подтверждают высокую эффективность и безопасность применения импульсного лазера с длиной волны 595 нм при лечении плоских капиллярных мальформаций головы и шеи. Результаты исследования демонстрируют преимущества технологии селективного фототермолиза по сравнению с традиционными методами, включая хирургическое удаление и криодеструкцию.

### **Заключение.**

1. Лазерное лечение, основанное на принципе селективного фототермолиза, демонстрирует высокую эффективность и безопасность при коррекции плоских капиллярных мальформаций в области головы и шеи.
2. Во всех наблюдаемых случаях после проведения курса терапии отмечено значительное снижение размеров и интенсивности окраски сосудистых образований, с клинической регрессией в пределах 70–90 %.
3. Наиболее выраженный терапевтический эффект определяется у пациентов более младшего возраста, что обусловлено морфологическими особенностями кожного сосудистого русла.

4. Наиболее оптимальными параметрами лазерного воздействия являются: длительность импульса — 0,45–1,5 мс, энергетическая плотность — 6–12 Дж/см<sup>2</sup>, диаметр светового пятна — 7–10 мм.

5. Отмеченные нежелательные реакции были кратковременными, не сопровождались формированием рубцовых изменений и не требовали дополнительной медицинской коррекции.

6. Полученные данные подтверждают эффективность раннего начала лазерной терапии и позволяют рассматривать данный метод как основной подход к лечению плоских капиллярных мальформаций головы и шеи.

#### **Список литературы:**

1. Лупинская З. А., Киселёва Е. А. Сосудистые мальформации: современные представления о классификации, диагностике и лечении // Российский журнал кожных и венерических болезней. — 2020. — Т. 23, № 4. — С. 212–219.

2. Жусупбеков Т.Н., Дробышев А.Ю., Якименко И.И. Применение лазерных технологий при лечении плоских капиллярных мальформаций челюстно-лицевой области // В книге: XLVII итоговая научная конференция общества молодых ученых российского университета медицины. Сборник тезисов научных трудов. Москва, 2025. С. 114-117

3. N. Redko, A. Drobyshev, I. Yakimenko, D. Vaulina, V. Mikhaylyukov, M. Misirkhanova. Application of Vbeam Perfecta Laser Photothermolysis in the Comprehensive Treatment of Patients with Extensive Flat Capillary Malformations in the Maxillofacial Region // International Journal of Oral & Maxillofacial Surgery. Volume 54, Supplement 1, 10, July 2025 – P. 10

4. Anderson R. R., Parrish J. A. Selective photothermolysis: Precise microsurgery by selective absorption of pulsed radiation // Science. — 1983. — Vol. 220, No. 4596. — P. 524–527.

5. Farsi S., Eckard P., Bartels W., et al. Efficacy and Safety of Lasers in Treating Head and Neck Capillary Malformations: A Systematic Review and Meta-analysis // Otolaryngology – Head and Neck Surgery. — 2025. — Vol. 172, No. 3. — P. 498–509.

## **МЕЖДИСЦИПЛИНАРНОЕ ВЗАИМОДЕЙСТВИЕ ЧЕЛЮСТНО-ЛИЦЕВЫХ ХИРУРГОВ И НЕЙРОХИРУРГОВ ПРИ ЛЕЧЕНИИ СОЧЕТАННОЙ КРАНИОФАЦИАЛЬНОЙ ТРАВМЫ**

*Арабжонов Азизбек Акмалжон угли – студент магистратуры 1 курса кафедры челюстно-лицевой хирургии ТГМУ.*

*Турахонов Саидкамол Валиханович – PhD, ассистент кафедры челюстно-лицевой хирургии ТГМУ.*

**Введение.** В структуре современного травматизма краниофациальные повреждения составляют 6–7% от всех черепно-мозговых травм (ЧМТ) и до 34% от случаев сочетанной травмы [3]. Рост числа таких пострадавших обусловлен увеличением дорожно-транспортных происшествий и высокоэнергетических травм, что делает проблему адекватного взаимодействия специалистов различного профиля в момент обследования и экстренной помощи критически важной [2, 5]. Отсутствие согласованности в тактике лечения часто приводит к формированию стойких косметических дефектов, функциональных расстройств и инвалидизации пациентов [1, 4].

**Цель работы.** Обоснование необходимости раннего междисциплинарного взаимодействия и применения высокотехнологичных методов диагностики для улучшения функциональных и эстетических исходов у пациентов с сочетанными повреждениями черепа и лица.

**Методы и диагностика.** Эффективное лечение требует участия мультидисциплинарной бригады, включающей нейрохирурга, челюстно-лицевого

хирурга, офтальмолога и анестезиолога-реаниматолога [1, 3]. Ведущим методом диагностики признана мультиспиральная компьютерная томография (МСКТ) с 3D-реконструкцией, которая позволяет оценить пространственное взаиморасположение костных отломков, выявить инородные тела и спланировать тактику хирургического вмешательства [4].

**Тактика лечения и взаимодействие.** Основные аспекты совместной работы специалистов включают:

- **Соблюдение правила «золотого часа»:** Первоочередное оказание помощи по преобладающей патологии, угрожающей жизни (остановка кровотечения, восстановление дыхания), с последующим переходом к специализированной помощи [2, 4].
- **Выбор сроков вмешательства:** Современные подходы смещаются в сторону раннего хирургического лечения (в первые 24–72 часа после травмы). Доказано, что проведение реконструктивных операций на лице в остром периоде не ухудшает течение травмы головного мозга и позволяет избежать повторных корректирующих вмешательств [1, 5].
- **Последовательность операций:** Типичный алгоритм включает первоначальную реконструкцию переднего основания черепа, лечение повреждений мозга и твердой мозговой оболочки, а затем — стабильную фиксацию переломов лицевого скелета [4, 5].
- **Применение тактики Damage Control:** У пациентов в критическом состоянии (ISS > 30) целесообразно ограничиваться минимально травматичной временной стабилизацией до окончательной коррекции после стабилизации жизненных функций [2, 3].

**Результаты и выводы.** Междисциплинарное взаимодействие позволяет достичь полного восстановления положения глазного яблока у 82,5% пациентов и регресса глазодвигательных нарушений у 86,6% пострадавших [3]. Использование кранио-максиллярной фиксации и современных титановых имплантатов обеспечивает герметизацию черепа и профилактику инфицирования мозга из полости рта [1, 5].

**Заключение.** Только в условиях многопрофильной больницы с использованием единых лечебно-диагностических алгоритмов и технологий компьютерного моделирования возможно достижение высокого качества жизни пациентов и минимизация профессиональных ошибок (дефектов медицинской помощи) [4]. Раннее совместное планирование операций нейрохирургами и челюстно-лицевыми хирургами является залогом успешной реабилитации [2].

### **Список литературы**

1. Бухер М. М., Сакович В. П., Цех Д. В. Современные подходы к хирургическому лечению краниофациальной травмы // Гений ортопедии. — 2011. — № 2. — С. 104–108.
2. Демидов В. А. Анализ результатов лечения пострадавших с сочетанной травмой в условиях травмоцентра 1 уровня // Уральский медицинский журнал. — 2022. — Т. 21, № 2. — С. 89–92.
3. Нассар А. Н. И., Мадай Д. Ю. Объективная оценка тяжести сочетанной черепно-лицевой травмы (обзор) // Кубанский научный медицинский вестник. — 2020. — Т. 27, № 5. — С. 144–162.
4. Потапов А. А., Корниенко В. Н., Кравчук А. Д. и др. Современные технологии в хирургическом лечении последствий травмы черепа и головного мозга // Вестник РАМН. — 2012. — № 9. — С. 31–38.

5. Гайворонский И.В., Коровин А.Е. Краниофациальная травма: современные принципы хирургического лечения. – Санкт-Петербург: СпецЛит, 2021.

## **МИКРОЦИРКУЛЯТОРНЫЕ НАРУШЕНИЯ ПРИ КУРЕНИИ КАК ФАКТОР ПАТОЛОГИЧЕСКОГО РУБЦЕОБРАЗОВАНИЯ ЛИЦА**

*Турабов А.А., студент магистратуры II года обучения, направления  
"Челюстно-лицевая хирургия".*

*Сайфиева Ф.Ф., студент магистратуры II года обучения, направления  
"Ортопедическая стоматология".*

*Научный руководитель: Юсупова Д.З. PhD, доцент кафедры Челюстно-лицевая  
хирургия".*

*Ташкентский государственный медицинский университет. Ташкент.  
Узбекистан.*

**Введение:** Рубцовые изменения челюстно-лицевой области (ЧЛЮ) представляют собой актуальную проблему современной челюстно-лицевой хирургии, особенно при локализации на лице, где они приводят к функциональным, эстетическим и психоэмоциональным нарушениям. Несмотря на развитие хирургических и регенеративных методов лечения, частота патологического рубцеобразования остаётся высокой.

Важную роль в процессах заживления играет микроциркуляция, обеспечивающая трофику и оксигенацию тканей. Её нарушения приводят к тканевой гипоксии, дисбалансу воспалительных медиаторов и нарушению коллагеногенеза. Курение является распространённым модифицируемым фактором риска, вызывающим вазоконстрикцию, эндотелиальную дисфункцию и хроническую гипоксию тканей, что особенно значимо для ЧЛЮ. Однако влияние микроциркуляторных нарушений при курении на процессы рубцеобразования лица изучено недостаточно.

**Цель работы:** Изучить влияние микроциркуляторных нарушений, обусловленных курением, на формирование патологических рубцов челюстно-лицевой области.

**Объекты и методы:** В исследование были включены пациенты с рубцовыми изменениями челюстно-лицевой области после хирургических вмешательств и травм. Все пациенты были разделены на две группы:

- **основная группа** — пациенты с табачной зависимостью (курение не менее 5 лет)
- **контрольная группа** — некурящие пациенты без вредных привычек.

Оценка состояния микроциркуляции проводилась с использованием клинических, инструментальных и морфологических методов исследования. Анализировались показатели капиллярного кровотока, степень тканевой оксигенации, выраженность венозного застоя и признаки эндотелиальной дисфункции.

**Результаты:** У пациентов основной группы были выявлены выраженные нарушения микроциркуляции, проявлявшиеся снижением капиллярного кровотока, спазмом артериол и признаками венозного застоя. Отмечалось значительное снижение тканевой перфузии и признаки хронической гипоксии в области рубцовых изменений. Морфологический анализ рубцовой ткани у курящих пациентов показал дезорганизацию коллагеновых волокон, преобладание плотных, хаотично ориентированных пучков коллагена, а также уменьшение количества функционально активных микрососудов. В ряде случаев выявлялись признаки персистирующего воспаления и фиброзной трансформации тканей. Полученные данные свидетельствуют о прямой связи между микроциркуляторными нарушениями, обусловленными курением, и патологическим характером рубцеобразования в челюстно-лицевой области.

**Заключение:** Курение оказывает выраженное негативное влияние на микроциркуляцию тканей челюстно-лицевой области, способствуя развитию хронической гипоксии, эндотелиальной дисфункции и нарушению репаративных процессов. Выявленные микроциркуляторные расстройства играют ключевую роль в формировании патологических рубцов лица, увеличивая риск гипертрофии и деформации рубцовой ткани.

#### **Список литературы:**

1. Mustoe T.A., Cooter R.D., Gold M.H. et al. International clinical recommendations on scar management. *Plastic and Reconstructive Surgery*, 2002.
2. Silverstein P. Smoking and wound healing. *American Journal of Medicine*, 1992.
3. Atiyeh B.S., Costagliola M., Hayek S.N. Keloid or hypertrophic scar: the controversy. *Aesthetic Plastic Surgery*, 2005.
4. Reinke J.M., Sorg H. Wound repair and regeneration. *European Surgical Research*, 2012.
5. Singer A.J., Clark R.A. Cutaneous wound healing. *New England Journal of Medicine*, 2019.

## **МОРФОФУНКЦИОНАЛЬНАЯ ЭФФЕКТИВНОСТЬ РЕКОНСТРУКТИВНЫХ МЕТОДИК РЕХЕЙЛОРИНОПЛАСТИКИ У ПЕДИАТРИЧЕСКИХ ПАЦИЕНТОВ СО ВТОРИЧНЫМИ НОСОВЫМИ ДЕФОРМАЦИЯМИ**

*Юлдашев Абдуазим Абдувалиевич, Хасанов Шухрат Махмудович, Бекмурадова  
Чарос Юсуфовна  
Ташкентский Государственный Медицинский Университет, Ташкент,  
Узбекистан*

**Аннотация.** Рехейлоринопластика у детей с вторичными носовыми деформациями представляет собой высокоспециализированное направление реконструктивной челюстно-лицевой хирургии, требующее комплексного

морфофункционального подхода. Целью исследования было определить клиническую эффективность и функционально-эстетическую результативность реконструктивных методик рехейлоринопластики у педиатрических пациентов, оценить морфофункциональные исходы, частоту послеоперационных осложнений и необходимость ревизионных вмешательств. В исследование включены данные ретроспективной когорты детей (12-17 лет), оперированных с использованием аутохрящевых трансплантатов, остеопластики костного каркаса и остеотомических техник. Эффективность оценивалась по морфометрическим показателям симметрии носа, функциональной проходимости дыхательных путей и частоте послеоперационных осложнений. Результаты показали, что индивидуализированный подбор реконструктивной методики обеспечивает восстановление опорного каркаса носа, нормализацию дыхательных функций и снижение эстетических дефектов. Полученные данные подтверждают необходимость стандартизации хирургических алгоритмов, комплексного предоперационного планирования и мультидисциплинарного подхода для оптимизации функционально-эстетических исходов рехейлоринопластики у детей.

**Ключевые слова:** рехейлоринопластика, дети, вторичные носовые деформации, реконструктивная хирургия, аутохрящевой трансплантат, морфофункциональные исходы, эстетическая коррекция. Цель исследования. Оценить влияние изолированных переломов нижней стенки орбиты у детей на анатомическую структуру верхней челюсти и гайморовой пазухи, а также разработать рекомендации по индивидуальному планированию дентальной имплантации у таких пациентов с учетом долгосрочных функциональных и эстетических результатов.

**Актуальность темы.** Рехейлоринопластика у детской популяции является высокоспециализированным направлением реконструктивной челюстно-лицевой хирургии, обусловленным необходимостью одновременной коррекции

морфофункциональных нарушений носового скелета и восстановления гармоничных эстетических контуров лица. Вторичные деформации после первичных ринопластических вмешательств или травматических повреждений сопровождаются формированием выраженных рубцовых изменений, дисфункцией носового дыхательного аппарата, деформацией опорного каркаса носа и нарушением симметрии наружных и внутренних структур носа. Высокая вариабельность анатомо-физиологических характеристик детского лицевого скелета, активный рост костных и хрящевых структур, а также специфические особенности тканевых репаративных процессов определяют необходимость разработки стандартизированных алгоритмов диагностики, предоперационного планирования и выбора реконструктивных методик рехейлоринопластики, что делает тему актуальной для клинической и научной практики.

**Цель исследования.** Определить клиническую эффективность и функционально-эстетическую результативность реконструктивных методик рехейлоринопластики у детей с вторичными носовыми деформациями, проанализировать морфофункциональные исходы, частоту послеоперационных осложнений и необходимость ревизионных вмешательств, а также выработать оптимизированный алгоритм хирургического планирования на основе индивидуальных анатомо-физиологических особенностей пациентов.

**Материал и методы исследования.** В исследование включены клинические данные ретроспективной когорты пациентов детского возраста (12-17лет), оперированных в отделении детской челюстно-лицевой хирургии стоматологической клиники Ташкентского государственного медицинского университета в период с 2024 по 2026 гг. В ходе операций использовались реконструктивные хирургические методики: аутохрящевые трансплантаты (сепальный, ушной, реберный), остеопластика костного каркаса носа, моделирование и стабилизация наружных и внутренних структур носа с

применением микроинструментария, резекционные и остеотомические техники. Эффективность хирургических вмешательств оценивалась по мультидисциплинарным критериям: морфометрические показатели симметрии наружного носа, функциональные параметры проходимости дыхательных путей (анализ носового сопротивления, риноманометрия), частота послеоперационных осложнений (инфекционные, рубцовые, деструктивные), а также необходимость вторичных хирургических вмешательств в динамическом наблюдении.

**Результаты исследования.** Применение комплексных реконструктивных подходов при рехейлоринопластике у детей позволило достичь стабильной коррекции вторичных морфологических деформаций носа, восстановления опорного каркаса, нормализации функциональных параметров носового дыхания и минимизации эстетических дефектов. Выраженность рубцовых изменений и дисфункция носового дыхательного аппарата снижались при индивидуализированном подборе типа трансплантата и реконструктивной техники, включая остеопластику и хрящевое моделирование. Сравнительный анализ частоты осложнений показал более низкие показатели при комплексной реконструкции с использованием аутологичного хряща и остеотомических техник по сравнению с традиционными методиками.

**Выводы.** Рехейлоринопластика у детей с вторичными носовыми деформациями является высокоспециализированным хирургическим вмешательством, требующим комплексного морфофункционального подхода, включающего детальную предоперационную диагностику, индивидуализированный выбор реконструктивной методики и мультидисциплинарное ведение пациента. Полученные данные подчеркивают необходимость стандартизации хирургических алгоритмов, дальнейшего изучения долгосрочных морфофункциональных исходов и разработки клинических рекомендаций для оптимизации результатов рехейлоринопластики в педиатрической популяции.

## **Литература**

1. Хасанов С.А., Махсудов С.Н., Бабаханов Г.К. Эндоназальная остеопластика срединного небного шва у детей. Евразийский журнал здравоохранения, 2019.
2. Бабаханов Г.К., Миразизов К.Д. Реимплантация аутохряща при искривлениях носовой перегородки у детей. Vestn Otorinolaringol, 2020.
3. Курбанов У.А., Давлатов А.А., Косимов М.М. Первичная и вторичная хейлоринопластика при односторонних расщелинах верхней губы. Vestnik Avicenna, 2021.
4. An R. et al. Secondary rhinoplasty in pediatric patients: systematic review of techniques and outcomes. J Craniofac Surg, 2017;28(5):1234-1242.
5. Chen Z. et al. Autologous cartilage grafts in secondary cleft lip nasal deformity: meta-analysis of efficacy and complications. Plast Reconstr Surg, 2019;144(6):1520-1530.

## **МОРФОФУНКЦИОНАЛЬНЫЕ АСПЕКТЫ ПРИМЕНЕНИЯ СЕТЧАТЫХ ИМПЛАНТАТОВ ПРИ ПТОЗЕ МЯГКИХ ТКАНЕЙ ЛИЦА**

*Шамсутдинов Тимур Рустамович*

*магистр II года обучения, направления 70910102- "Челюстно-лицевая хирургия",  
"Ташкентский Государственный Медицинский Университет", Ташкент.*

*e-mail: [dr.tim.shamsutdinov@gmail.com](mailto:dr.tim.shamsutdinov@gmail.com)*

*Храмова Наталья Владимировна*

*Научный руководитель, д.м.н., профессор кафедры "Челюстно-лицевая  
хирургия" e-mail: [nhramova@mail.ru](mailto:nhramova@mail.ru)*

**Введение.** Коррекция птоза мягких тканей лица у пациентов с параличом мимической мускулатуры остаётся одной из актуальных задач реконструктивной челюстно-лицевой хирургии. Применение сетчатых имплантатов позволяет обеспечить статическую поддержку тканей и восстановление контуров лица,

однако эффективность подобных вмешательств во многом определяется характером морфологической и функциональной тканевой реакции [Гришкевич, 2020, с. 112–114]. Сложный анатомический рельеф челюстно-лицевой области, высокая мимическая активность и близость анатомически значимых структур обуславливают необходимость детального изучения биосовместимости и интеграции различных имплантационных материалов [Адамян, Курбанов, 2022, с. 89–91]. В этой связи экспериментальная оценка морфофункциональных изменений мягких тканей при использовании сетчатых имплантатов представляет значительный практический интерес.

**Цель работы.** Изучить морфофункциональные особенности тканевой реакции мягких тканей на различные виды сетчатых имплантатов, применяемых для коррекцииптоза мягких тканей лица при параличе мимической мускулатуры.

**Материалы и методы.** В экспериментальном исследовании использованы три типа сетчатых имплантатов: титансодержащий имплантат на основе никелида титана, самофиксирующийся полурассасывающийся имплантат на основе полипропилена и полимолочной кислоты, а также полипропиленовый сетчатый имплантат. Биологической моделью служили нелинейные крысы-самцы, распределённые на экспериментальные группы в зависимости от типа имплантируемого материала. Выведение животных из эксперимента осуществлялось на различных сроках наблюдения с последующим макро- и микроскопическим исследованием препаратов. Оценивались выраженность воспалительной реакции, характер клеточного ответа и сроки формирования зрелой соединительной ткани [Резникова, 2020, с. 58–60].

**Результаты.** Макроскопически имплантированные материалы были окружены соединительной тканью различной степени зрелости. Наиболее длительное формирование нежной, прозрачной соединительной ткани отмечено вокруг титансодержащего имплантата, тогда как при использовании

полурассасывающегося и полипропиленового имплантатов наблюдалось более раннее образование плотной соединительной ткани.

Микроскопически в ранние сроки выявлялась макрофагально-лимфоцитарная реакция, более выраженная при применении титансодержащего имплантата, что, вероятно, связано с увеличенной площадью контакта материала с окружающими тканями за счёт трёхмерного плетения волокон [Сергеев, Поляков, 2023, с. 35–36]. В последующем отмечалась регрессия воспалительных изменений и постепенное замещение инфильтрата соединительной тканью. К поздним срокам наблюдения во всех группах происходило окончательное созревание соединительной ткани и её интеграция в структуру имплантатов, при отсутствии клинических признаков гнойного воспаления.

**Заключение.** Применение сетчатых имплантатов при птозе мягких тканей лица сопровождается различной по выраженности и срокам морфофункциональной тканевой реакцией, зависящей от типа используемого материала. Титансодержащие имплантаты обеспечивают формирование прочного и одновременно деликатного соединительнотканного каркаса, снижая риск контурирования в области лица, однако характеризуются более длительными сроками тканевой интеграции. Полурассасывающиеся сетчатые имплантаты способствуют более быстрому формированию зрелой соединительной ткани и целесообразны при имплантации в глубжележащие слои. Полученные данные подтверждают необходимость дифференцированного подхода к выбору имплантационного материала с учётом морфофункциональных особенностей мягких тканей лица.

### **Использованная литература**

1. *Гришкевич В. М.* Современные технологии реконструктивной и эстетической хирургии лица. — Санкт-Петербург : СпецЛит, 2020. — С. 112–118.

2. *Адамян А. А., Курбанов У. А.* Пластическая и реконструктивная хирургия мягких тканей лица. — Москва : ГЭОТАР-Медиа, 2022. — С. 89–95.
3. *Резникова Т. Н.* Морфологические аспекты реакции мягких тканей на имплантационные материалы // Морфология. — 2020. — С. 57–62.
4. *Сергеев И. В., Поляков А. П.* Биосовместимость современных имплантатов в челюстно-лицевой хирургии // Российский стоматологический журнал. — 2023. — С. 33–38.

## **ОБОСНОВАНИЕ ДЕНТАЛЬНОЙ ИМПЛАНТАЦИИ У ПАЦИЕНТОВ С ГИПЕРТОНИЧЕСКОЙ БОЛЕЗНЬЮ**

*Назаров Зафар Зиедуллаевич*

*Назарова Шахноза Хасановна к.м.н. (PhD)*

*Джахангирова Дилором Абдулхаевна*

Ташкентский государственный медицинский университет, Ташкент, Республика  
Узбекистан *shaxnozika.axmedova14@inbox.ru*

### **Введение**

В настоящее время механизмы развития АГ изучены недостаточно. Отечественные и иностранные ученые факторами риска считают: стресс, отрицательные эмоции; наследственная и генетическая предрасположенность; профессиональные вредности (шумовая нагрузка; частое зрительное перенапряжение); несоблюдение диетических норм (перенасыщение в питании соли и недостаточность Са); постменопаузальный период у женщин; черепно-мозговые повреждения. Наиболее встречаемой в 94 - 95% случаев является первичная (эссенциальная) гипертония. Наиболее встречаемой в 94 - 95% случаев является первичная (эссенциальная) гипертония. Вторичные (симптоматические) гипертензии наблюдаются по следующим причинам: при поражении почек; эндокринной системы; при беременности; при неврологической патологии; после

стрессовых пережеваний, в послеоперационном периоде. В случаях сопутствующего ХПН самое больше встречается симптоматическая АГ, в интервале 3 - 4% [84]. При заболеваниях почек началом является почечная ишемия, основной причиной повышения А/Д служит дисбаланс прессорных и депрессорных показателей почек.

Повышенное значение гормональных показателей служит патогенезом пика А/Д в случаях эндокринных заболеваний. Таким образом, анализ нарушений в системе гемостаза при АГ у пациентов с ХЗП имеет практическое значение при патогенетическом лечении стоматологических заболеваний. [6,с.32;7,с.26-27;9,с.68-72]. Гипертония приводит к повышению проницаемости эндотелия, которое непосредственно связано с микроциркуляцией зубочелюстной системы.

В случаях ГБ и ИБС данной нозологии согласованного точного положения для осуществления имплантации не найдено.

**Цель работы.** Совершенствование профилактики и прогнозирование осложнений, возникающих после операции дентальной имплантации у пациентов с гипертонической болезнью.

**Объекты и методы.** 87 больных, находившихся на лечении по поводу вторичной адентии при гипертонической болезни с целью дентальной имплантации в отделении челюстно-лицевой хирургии и Поликлинике хирургической стоматологии Ташкентского государственного стоматологического института, а также в Медицинском центре «Тиш имплантация маркази» являлись объектами нашего исследования.

Предмет исследования составила зубочелюстная и кровеносная системы, в том числе, твердые ткани зуба, челюстные кости, биологические жидкости организма: венозная кровь. Основываясь на консультативной помощи врачей - кардиологов, терапевтов и результатах исследований, принималось врачебное решение об обоснованности назначения ДИ у пациентов с ГБ. Для достижения

цели и выполнения поставленных задач обследованным больным применялись функциональные, клинические, гематологические, биохимические и статистические методы. Комплекс лабораторных тестов соответствовал современному методическому уровню экспериментальных и лабораторных исследований.

## **Результаты**

Применение цифрового программного комплекса позволило выявить устойчивые клинико-биомеханические паттерны, ассоциированные с повышенным риском осложнений. Наибольшей прогностической значимостью обладали осложнения, связанные с вторичными смещениями костных фрагментов, нестабильностью фиксации, поздней верификацией орбитальных и ЛОР-повреждений, а также развитием инфекционно-воспалительных процессов.

Зоны максимальной концентрации напряжений, определённые при конечно-элементном моделировании, пространственно совпадали с областями последующих вторичных деформаций и нестабильности остеосинтеза, что подтверждает их ключевую роль в прогнозировании неблагоприятных исходов.

По данным ретроспективного анализа, использование ИИ-ориентированного прогнозирования на базе программного комплекса DGU № 58396 потенциально позволяет снизить частоту поздней диагностики осложнений на 15–30% и уменьшить количество повторных хирургических вмешательств, обусловленных нестабильностью фиксации и вторичными деформациями.

**Заключение.** Подытоживая этот этап обследования, считаем выдвинуть Гипотезу, что при усугублении степени тяжести заболевания ГБ в прямой корреляционной связи в стоматологическом статусе наблюдаются значительные патологические сдвиги показателей кровяного тока. Доказан факт, что усугубление процесса тяжести сопутствующего заболевания, стоматологический

статус представляется нарушением состояния микроциркуляторного русла. Подчеркнуто достоверное уменьшение линейной и объемной скоростей кровотока.

Выполнение цели исследования и хирургический этап потребовал определение свертываемости крови.

В ситуациях с ГБ I и II ст. во 2 и 3 группах обследуемых показатель общ.холестерина в крови равнялся  $5,88 \pm 1,36$ ;  $6,24 \pm 1,12$  и  $5,45 \pm 1,46$ ;  $6,25 \pm 1,33$  ммоль/литр (physiological norm).

ГБ III ст. у пациентов составил  $6,24 \pm 1,23$  и  $6,72 \pm 1,31$  ммоль/литр, цифровые значения превышают физ. норму. Данный факт свидетельствует о наличии процесса атеросклероза в сосудах.

Контрольная группа ЛПНП имела значение  $3,8 \pm 1,14$  ммоль/литр. Липопротеины высокой плотности у пациентов с исследуемой патологией выглядели таким образом: ГБ I -  $1,54 \pm 0,25$  мм/л; ГБ II -  $1,14 \pm 0,32$  ммоль/литр и ГБ III -  $1,09 \pm 0,28$  ммоль/литр. В КГ липопротеины ВП составили  $1,92 \pm 0,41$  ммоль/л.

По результатам наших данных, отмечалась активизация свертывающей системы крови и биохимические показатели крови в исследуемых группах, по сравнению с КГ получен свыше 15%, статистические различия показателей достоверно значимые во всех группах.

Для пациентов с вторичной адентией при гипертонической болезни I и II определение периотестометрии в области введенных ди через 6 месяцев составило  $-4,8 \pm 0,2$  и  $-4,4 \pm 0,6$ . В группе с предложенной тактикой предоперационной подготовки показатель периотестометрии имел усредненное значение  $-5,5 \pm 0,3$ , верх/чел 6-8 мес., на ниж/чел с 3-6 месяцев. Срок в пять месяцев показал нам следующую картину по показателям периотестометрии: Control group ощущалось в значениях, равные  $-5,6 \pm 0,3$ .

При гипертонической болезни на начальной стадии заболевания параметр на нижней челюсти имел усредненное значение, равное  $4,9 \pm 0,2$ ; а на верхней челюсти

составил  $4,3 \pm 0,2$  при  $P$  меньше  $0,05$ . ГБ средней степени процесса на нижней челюсти -  $4,7 \pm 0,3$  и на верхней челюсти  $4,6 \pm 0,5$  при  $P$  меньше  $0,05$  (присутствует выраженная разница показателей по отношению к Control group. Шестимесячный период после операционного вмешательства подтверждает недостоверную разницу при значении  $P > 0,05$ , показывающей однотипность показателей в обследуемых group той же возрастной категории пациентов с Гипертонической болезнью и практически здоровыми людьми. Подвижность имплантантов в Control group равнялась  $-4,8 \pm 0,3$  ед по Перитесту. Усредненные цифры Periotest на 6 мес.: Гипертоническая болезнь начальной формы составила показатель по перитестометрии  $-5,5 \pm 0,2$ ; а на ГБ II st  $5,4 \pm 0,3$ . Во всех клинических ситуациях параметр  $P$ -статистическая значимости означен меньше  $5\%$ , что с уверенностью отмечается факт со статистической позиции достоверно различительно.

По истечении 7 месяцев наблюдалась прежняя динамика, но показатель приблизился к пяти процентному уровню по шкале Перитеста: ГБ I st  $-4,8 \pm 0,2$ , ГБ II st  $-4,4 \pm 0,4$ ). Control group среднее значение перитестометрии составило  $-5,5 \pm 0,2$ . Лишь к 8-месячному наблюдению после оперативных вмешательств статистический показатель по достоверности отличий, именуемый  $P$  вышел на уровень выше пяти %, показывающий, что нет выраженных отличий. В период 8 месяцев подвижность денальных имплантантов при ГБ I st соответствовала  $-5,0 \pm 0,2$ , при ГБ II st  $-4,8 \pm 0,4$ . Control group усредненный показатель Periotest был равен  $-5,6 \pm 0,7$ .

По мониторингу остеоинтеграции установлен факт удлинения срока в исследуемых группах по сравнению со значениями контрольной. На верхней челюсти показан 8 месяцев в отличие от 6 мес. у практически здоровых людей. На нижней челюсти - шесть мес.

Это положение очень ценно в вопросе понимания использования ДИ имплантации у пациентов с ГБ фоновой патологией

ДИ-успешный метод стоматологической реабилитации, в результате которого полноценно восстанавливается жевательная и эстетическая функция.

Несмотря на преимущества, имеется опасность в состоянии здоровья пациента ввиду сопутствующей патологии, поэтому при планировании имплантологического лечения подходить необходимо с вниманием и осторожностью. Базируясь на наши данные, мы установили планировать ДИ в клинические ситуации ГБ первого и второго функционального классов.

### **Литература**

1. Вольвач СИ, Гадашев ВК, Улетковский НВ и др. Исследование взаимосвязи кровообращения в пародонте с реактивностью сердечно-сосудистой системы организма // Стоматология.- 2015.- №5, с. 32

2. Бураки К.А., Несмеянов А.А. Зубная имплантация при системном заболевании // Новые технологии в стоматологии и челюстно - лицевой хирургии. Военно - медицинская академия, СПб, издательство «Ривьера», - 2016- с. 26-27

3. Гветадзе Р.Ш. Клинико - функциональное и биомеханическое обоснование ортопедических методов лечения больных в дентальной имплантологии.: Автореф. Дисс. ... д.м.н. /Центральный научно - исследовательский институт стоматологии, Москва - 2011 г., - 48 с.

4. Жумамбаева Р.М., Алмазов И.И., Лобова Н.М. и др. Комплексное изучение состояния микроциркуляторного русла у больных с разными стадиями недостаточности кровообращения // Бюлл. Всесоюз. Кардиологического и научного центра АМН СССР, 2018. - Т.5. - с. 68-72

5. Жусев А. И. Микроциркуляция нарушений слизистой оболочки полости рта и их коррекция при эндооссальной имплантации: Автореф. дис...к.м.н./Открытое акционерное общество «Стоматология». М.- 2021.- 18 с.

6. Иванов С.Ю., Ломакин М.В. и др. Разработка и клиническое применение остеоинтегрируемых имплантатов системы «ЛИКО» // Избранные доклады и лекции по стоматологии. М.: Медпресс, 2020 г. С. 35-42

7. Иванов С.Ю., Ломакин М.В. и др. Разработка и результаты  
8. клинического внедрения новой системы стоматологических  
остеоинтегрируемых имплантатов системы «ЛИКО» //Российский  
стоматологический журнал . - 2020 г. - №2 С.21-26
9. Калашникова О. Ю. Прогнозирование осложнений стоматологической  
имплантации по показателям перекисного окисления липидов и  
антиоксидантных систем: Дис ... к.м.н./Московский государственный медико-  
стоматологический университет.-2021 .-212 с.
10. Козлов В.А., Артюшенко Н.К., Шалак О.В. и др. Ультразвуковая и  
доплерография в оценке состояния гемодинамики в тканях шеи, лица и  
полости рта в норме и при некоторых патологических состояниях. Руководство  
- атлас- Санкт-Петербург: ООО «СП Минимакс», 2020 - 30 с.

## **ОПИСАТЕЛЬНАЯ ХАРАКТЕРИСТИКА ДИСФУНКЦИЙ ВИСОЧНО- НИЖНЕЧЕЛЮСТНОГО СУСТАВА У ПАЦИЕНТОВ С АКРОМЕГАЛИЕЙ НА ОСНОВАНИИ ДАННЫХ МРТ**

*Броян Р.Р., Дзеранова Л.К. (д.м.н., профессор, врач высшей квалификационной  
категории), Дробышев А.Ю. (д.м.н., проф., член-корреспондент РАН), Меликов  
Э.А. (к.м.н.), Пигарова Е.А. (д.м.н., врач высшей квалификационной категории),  
Хасанов А.Р.*

*Кафедра челюстно-лицевой и пластической хирургии НОИС им. А.И. Евдокимова  
ФГБОУ ВО «Российский университет медицины» Минздрава России, Россия, г.  
Москва*

*Кафедра эндокринологии высшего и дополнительного профессионального  
образования ГНЦ РФ ФГБУ «НМИЦ эндокринологии им. академика И.И. Дедова»  
Минздрава России, Россия, г. Москва*

**Введение:** Акромегалия — хроническое системное заболевание взрослых, обусловленное гиперпродукцией гормона роста и инсулиноподобного фактора роста-1, приводящее к гипертрофии костных и мягких тканей и формированию артропатии. Височно-нижнечелюстной сустав (ВНЧС) является одной из «мишеней» поражения: под влиянием гормональных факторов развиваются

дегенеративно-дистрофические и воспалительные изменения, нарушения биомеханики сустава и положения суставного диска.

**Цель работы:** Предоставить описательную характеристику дисфункций ВНЧС у пациентов с акромегалией на основании данных МРТ.

**Объекты и методы:** Обследовано 20 пациентов с акромегалией (10 мужчин, 10 женщин). Всем выполнена МРТ ВНЧС на аппарате 3 Тл (General Electric SIGNA). Исследование проводили одновременно для правого и левого ВНЧС в двух фазах: при закрытом рте (привычная окклюзия) и при открытом рте с использованием стерильных прикусных блоков (размер S/M подбирался индивидуально). Оценивали: ширину суставной щели; положение суставной головки относительно центра суставной ямки; вентро-дорзальное и латеро-медиальное смещение суставного диска; наличие репозиции диска при открывании рта; признаки синовита/выпота; отек жевательной мускулатуры

**Результаты:** По данным МРТ признаки поражения ВНЧС выявлены у большинства пациентов и включали дегенеративные, воспалительные и функциональные компоненты. Остеоартроз ВНЧС диагностирован у 13 (65%) пациентов: I степени — у 5 (25%), II степени — у 7 (35%), IV степени — у 1 (5%). Смещения суставного диска встречались часто и носили разнонаправленный характер: вентральная дислокация — у 11 (55%), медиальная — у 9 (45%), латеральная — у 5 (25%). Признаки синовита ВНЧС определялись у 13 (65%) пациентов. Костная перестройка мышечного отростка (экзостозы/остеофиты/эрозии) отмечена у 12 (60%). Сужение суставной щели выявлено у 12 (60%), гипертонус жевательной мускулатуры — у 7 (35%).

**Заключение:** Акромегалия сопровождается высокой частотой поражения ВНЧС с преобладанием дегенеративно-дистрофических изменений, частыми нарушениями положения суставного диска и значимой долей воспалительных изменений. МРТ ВНЧС является высокоинформативным методом комплексной

оценки костных, хрящевых и мягкотканых структур сустава и может использоваться для раннего выявления поражения и выбора тактики ведения пациентов.

**Литература:** 1. Chanson P., Salenave S. Acromegaly. Orphanet Journal of Rare Diseases. 2008;3:17. doi:10.1186/1750-1172-3-17.

2. Ben-Shlomo A., Melmed S. Acromegaly pathogenesis and treatment. J Clin Invest. 2009;119(11):3189-3202. doi:10.1172/JCI39375.

3. Белая Ж.Е. и соавт. Эпидемиология, клинические проявления и эффективность различных методов лечения акромегалии по данным единого российского регистра... Проблемы эндокринологии. 2020;66(1):93-103. doi:10.14341/probl10333.

4. Badia X., Webb S.M., Prieto L., Lara N. Acromegaly Quality of Life Questionnaire (AcroQoL). Health Qual Life Outcomes. 2004;2:13. doi:10.1186/1477-7525-2-13.

## **ОПТИМИЗАЦИЯ ЛЕЧЕНИЯ КЕЛОИДНЫХ И ГИПЕРТРОФИЧЕСКИХ РУБЦОВ РАЗЛИЧНОЙ ЭТИОЛОГИИ ЛИЦЕВОЙ ОБЛАСТИ**

*Мухамедов Исмоил клин.ординатор ХС 2 курса*

*Мухамедова Хилола клин.ординатор ЧЛХ 2 курса*

*Научный руководитель: Садыкова Хуришда Кабуловна, к.м.н., доцент*

*Ташкентский Государственный Медицинский Университет.*

**Актуальность:** одной из главных проблем последствия травм и ожогов является образование грубых рубцов, контрактур. Гипертрофические и келоидные рубцы, располагающиеся в эстетически значимых, открытых областях тела, особенно в челюстной – лицевой области, вызывает психические и эмоциональные расстройства личности. Обычно келоидные рубцы образуются на месте прокола травмы, ожога, операции – там, где было нарушение целостности кожных

покровов. Лечение келоидоза осложнено тем, что рубцы этого вида не уменьшаются, а становятся больше, захватывая окружающую здоровую кожу.

Патологические рубцы, появившиеся вследствие травм, ожогов или оперативных вмешательств, причиняют физический и психологический дискомфорт миллионам людей в мире, поэтому продолжается активный поиск новых методов лечения. [2] Для оценки эффективности последних в клинических исследованиях и в рутинной практике используют ряд объективных методов и субъективных шкал.

**Цель исследования:** оптимизация результатов комплексного лечения рубцов, сопровождающегося гиперплазией соединительной ткани с использованием «Лонгидаза» полифункционального ферментного препарата и улучшения параметра качества жизнь.

**Материал и методы исследования:** Под нашим наблюдением находились 25 пациентов с гипертрофическими и келоидными рубцами различной локализации в лицевой области: лобной области – 5, область щеки - 4, скуловой области – 4, верхнего и нижнего века – 4, приротовой области – 5, подбородочная область 3. Из 25 пациентов у 8 случаев образование рубцов после перенесенных травм, в 10 случаях после ожогов, и 7 пациентов после эстетических и других видов операций. Реконструктивные пластические операции данным больным выполнялись в клинике хирургической стоматологии в различные сроки. Возраст больных колебался от 18 до 55 лет, с преимущественным поражением женского пола.

**Результаты и обсуждения:** при оценке состояния рубцовых деформаций мы пользовались Ванкуверской шкалой. По данным четырех периметров: васкуляризация, высота, эластичность и пигментация в диапазоне от 10 до 13 баллов находилось 11 пациентов, от 6 - 9 баллов 17 пациентов и от 1 – 5 баллов –

9 пациентов. Через 6 месяцев после проведенного лечения сумма баллов по шкале оценки рубцовых деформаций снизилась вдвое.

Препарат «Лонгидаза», является новым ферментным препаратом для лечения заболевания, сопровождающегося ростом соединительной ткани. «Лонгидаза» — это химическое соединение фермента гиалуронидазы с высокомолекулярным носителем полиоксидонием, который имеет в свою очередь собственными свойствами: иммуномодулирующее; антиоксидантное; детоксицирующее. Препарат «Лонгидаза», обладает способностью не только рассасывать келоидные рубцы, склеротическую ткань, но и подавляет рост соединительной ткани при ее избыточном образовании. Благодаря комбинации с полиоксидонием препарат «Лонгидаза», обладает более устойчивым к разрушающим и ингибирующим факторам; длительным действием; регулирует синтез факторов воспаления (интерлейкины, фактор некроза опухолей); стимулирует иммунитет;

**Выводы:** использование «Лонгидаза» в комплексном лечении келоидных и гипертрофических рубцов: 1. Наблюдается уменьшение размера рубца, деформации кожи в зоне рубца, нормализации окраски, выравнивание рубца по отношению к неизменной коже и в ряде случаев позволяет избавиться от оперативного вмешательства. 2. Расширяет спектр терапевтических методов лечения патологических рубцовых деформаций. 3. Повышает качество жизни пациентов, приводя к восстановлению трудоспособности в оптимальные сроки.

#### Литература

1. Никитин А.А., Спиридонова Н.З., Павлович В.А. Метод криодеструкции в лечении келоидных и гипертрофических рубцов кожи лица и шеи // Мат. 2-й междунар. научн.-практик. конф. «Новое в практической криологии» Москва, 17 ноября 2005г.-М., 2005.-С. 69.

2. Эрохин В.М., Никитин А.А., Павлович В.А. Особенности применения NO-терапии при коррекции различных деформаций носа у пациентов с толстой пористой кожей // Мат. XII междунар. конф. челюстно-лицевых хирургов и стоматологов «Новые технологии в стоматологии» С-Петербург, 22-24 мая 2007г. - СПб., 2007. - С. 237-238.

3. Trykova Irina, Sharobaro Valentin, Timina Irina, Moroz Victor, Vaganova Natalia, Yudenich Andrew, Grechishnikov Mikhail. NONINVASIVE DIFFERENTIAL DIAGNOSTICS OF HYPERTROPHIC AND KELOID SCARS BY HIGH-FREQUENCY ULTRASOUND // 17<sup>th</sup> World Congress of the International Confederation for Plastic, Reconstructive and Aesthetic Surgery - Santiago, Chile.- 2013.-p.51.

## **ОПТИМИЗАЦИЯ РАННЕЙ ДИАГНОСТИКИ МЕЛАНОМЫ КОЖИ ЧЕЛЮСТНО-ЛИЦЕВОЙ ОБЛАСТИ С ПРИМЕНЕНИЕМ МЕТОДОВ НЕИНВАЗИВНОЙ ВИЗУАЛИЗАЦИИ**

*Магрупова И.Д., Анварова М.И., Джумаева М. А.  
Ташкентский государственный медицинский университет, Ташкент,  
Узбекистан*

**Актуальность.** Челюстно-лицевая область (ЧЛО) характеризуется высокой инсоляцией и сложной анатомией, что ограничивает возможности широкой резекции тканей без инвалидизации. До 40% меланом ЧЛО диагностируются на поздних стадиях. Проблема «диагностической настороженности» особенно актуальна при амеланотических формах и лентиго-меланоме. Отсутствие точных границ инвазии ведет либо к неоправданному радикализму, либо к рецидивам. Разработка алгоритмов высокоточной дооперационной визуализации критически важна для сохранения жизни и эстетики пациента.

**Цель:** повысить эффективность выявления меланомы кожи ЧЛО путем оптимизации протокола неинвазивной визуализации.

**Материалы и методы.** Диагностический комплекс включал:

1. Цифровую дерматоскопию (правило ABCDE, алгоритм «гадкого утенка»).
2. Высокочастотное УЗИ (20–33 МГц) для определения толщины опухоли по Бреслоу.
3. Автоматизированное картирование кожи для контроля динамики новообразований.

**Результаты.** Дерматоскопия повысила выявляемость ранних стадий (in situ, T1) на 22% относительно рутинного осмотра. Ультразвуковое сканирование в 92% случаев обеспечило точное дооперационное определение глубины инвазии, что позволило индивидуализировать ширину латерального отступа (0,5–2,0 см). Корреляция между данными УЗИ и гистологией составила  $r = 0,89$ . Внедрение алгоритма сократило частоту повторного иссечения на 18% и улучшило эстетические исходы лечения.

**Выводы.** Мультимодальный подход (дерматоскопия + УЗИ) является необходимым стандартом диагностики меланомы ЧЛО. Дооперационное картирование позволяет сбалансировать онкологический радикализм и принципы реконструкции, снижая уровень инвалидизации при сохранении радикальности лечения.

Список используемой литературы

1. Потеев Н. Н., Шугнина Е. А. Дерматоскопия в методах визуализации кожи. — М.: МДВ, 2021. — 168 с.
2. Garbe C., Amaral T. et al. European consensus-based interdisciplinary guideline for melanoma. Part 1: Diagnostics // European Journal of Cancer. — 2022. — Vol. 170. — P. 236–255.

3. Wortsman X. Sonography of Facial Cutaneous Melanoma // Journal of Ultrasound in Medicine. — 2023. — Vol. 42(4). — P. 745–752.

4. Черенков В. Г. Опухоли челюстно-лицевой области и шеи: диагностика и лечение. — М.: ГЭОТАР-Медиа, 2022. — 320 с.

## **ОПТИМИЗАЦИЯ РЕКОНСТРУКЦИИ ВЕРХНЕЙ ЧЕЛЮСТИ С ИСПОЛЬЗОВАНИЕМ АУТОТРАНСПЛАНТАТА БОЛЬШЕБЕРЦОВОЙ КОСТИ**

*Отахонова Мохиноз Ганижон кизи – студент магистратуры 1 курса кафедры челюстно-лицевой хирургии ТГМУ.*

*Храмова Наталья Владимировна - профессор кафедры челюстно-лицевой хирургии ТГМУ.*

*Гафуров Зафар Атхамович – руководитель отделения экстренной челюстно-лицевой хирургии ГКБСМП; PhD, доцент кафедры стоматологии №1 Центра развития профессиональной квалификации медицинских работников*

**Актуальность.** Реконструкция дефектов верхней челюсти остаётся одной из наиболее сложных задач челюстно-лицевой хирургии ввиду анатомической и функциональной значимости данной области. Дефекты данной локализации, возникающие вследствие атрофии костной ткани, врождённых аномалий, травм или после резекционных вмешательств, требуют применения реконструктивных методов, обеспечивающих как восстановление объёма кости, так и её функциональную состоятельность. Несмотря на развитие технологий костной регенерации, аутотрансплантация по-прежнему рассматривается как «золотой стандарт» реконструкции челюстей. Однако выбор оптимальной донорской зоны остаётся предметом научных дискуссий, что обусловлено различиями в биомеханических свойствах, остеогенном потенциале и уровне донорской морбидности различных костных аутотрансплантатов.

**Цель.** Обосновать целесообразность применения аутотрансплантата большеберцовой кости как оптимального варианта для реконструкции верхней челюсти на основе анализа современных зарубежных данных.

**Материалы и методы.** Работа выполнена в форме аналитического обзора зарубежной научной литературы, посвящённой применению различных костных аутотрансплантатов в реконструктивной челюстно-лицевой хирургии.

Проанализированы публикации, касающиеся биомеханических характеристик трансплантатов, степени резорбции, остеоинтеграции, а также частоты осложнений со стороны донорской зоны.

**Результаты и обсуждение.** Наиболее распространёнными донорскими зонами при реконструкции верхней челюсти являются подвздошная, малоберцовая, лопаточная и подбородочная кости. Подвздошная кость характеризуется высоким остеогенным потенциалом, однако отличается выраженной донорской морбидностью и склонностью к резорбции в отдалённые сроки[9]. Малоберцовая кость широко применяется в микрохирургической реконструкции, но требует технически сложных вмешательств и не всегда оптимально соответствует анатомии дефектов верхней челюсти. Подбородочные и ветвевые трансплантаты ограничены по объёму и не обеспечивают достаточной механической прочности при протяжённых дефектах. Аутотрансплантат большеберцовой кости обладает рядом существенных преимуществ. Он характеризуется оптимальным соотношением кортикального и губчатого вещества, что обеспечивает высокую механическую устойчивость и благоприятные условия для остеоинтеграции. Трубчатая структура большеберцовой кости позволяет формировать трансплантаты достаточного объёма для реконструкции значительных дефектов верхней челюсти. Кроме того, по данным зарубежных исследований, забор трансплантата из большеберцовой кости сопровождается относительно низким уровнем послеоперационных

осложнений и быстрой функциональной реабилитацией пациента. «Эффективность применения аутотрансплантата большеберцовой кости подтверждается рентгенологическими данными, демонстрирующими восстановление объема костной ткани верхней челюсти и формирование стабильного костного каркаса, устойчивого к функциональным нагрузкам

**Заключение.** Анализ современных зарубежных источников свидетельствует о том, что аутотрансплантат большеберцовой кости является перспективным и клинически обоснованным вариантом для реконструкции верхней челюсти. Оптимальные биомеханические свойства, высокий остеогенный потенциал и сравнительно низкая донорская морбидность позволяют рассматривать данный метод как эффективное направление оптимизации реконструктивной тактики в челюстно-лицевой хирургии.

## **ОСОБЕННОСТИ БОЛЕВОЙ ДИСФУНКЦИИ ВИСОЧНО-НИЖНЕЧЕЛЮСТНОГО СУСТАВА У ПАЦИЕНТОВ С РЕВМАТОИДНЫМ АРТРИТОМ**

*Фотимахон Хасановна Бухарова ассистент кафедры «Челюстно – лицевой хирургии» ТГМУ*

*Абдуллаев Дилмурод Шарифович Д.м.н., доцент кафедры «Профилактика стоматологических заболеваний» ТГМУ*

*Абдашимов Зафар Бахтиярович Д.м.н., доцент кафедры «Организации здравоохранения» ТГМУ*

Ревматоидный артрит представляет собой хроническое системное аутоиммунное заболевание, характеризующееся прогрессирующим воспалительным поражением синовиальных суставов и вовлечением различных органов и систем. Наряду с крупными и мелкими суставами конечностей, в патологический процесс нередко

вовлекается височно-нижнечелюстной сустав, что приводит к развитию болевой дисфункции и нарушению функций зубочелюстной системы.

По данным отечественных и зарубежных исследований, поражение височно-нижнечелюстного сустава при ревматоидном артрите длительное время может протекать латентно, маскируясь под функциональные или миогенные формы дисфункции. Ведущую роль в патогенезе данной патологии играет аутоиммунный синовит, сопровождающийся гиперплазией синовиальной оболочки, образованием паннуса и последующей деструкцией суставных поверхностей. Указанные изменения приводят к нарушению биомеханики движений нижней челюсти и формированию хронического болевого синдрома.

Согласно литературным данным, болевая дисфункция височно-нижнечелюстного сустава при ревматоидном артрите имеет ряд характерных клинических особенностей. Болевой синдром, как правило, носит воспалительный характер, сопровождается утренней скованностью, усиливается при функциональной нагрузке и нередко иррадирует в височную, ушную и шейную области. Отмечается ограничение открывания рта, снижение амплитуды движений нижней челюсти и утомляемость жевательной мускулатуры. Щелчки и крепитация выявляются преимущественно на более поздних стадиях заболевания.

В ряде публикаций подчёркивается значимость неврологических и миофасциальных компонентов болевого синдрома при поражении височно-нижнечелюстного сустава у пациентов с ревматоидным артритом. Авторы указывают на частое сочетание суставной боли с миофасциальным болевым синдромом жевательных мышц, а также на возможное вовлечение ветвей тройничного нерва, что усложняет клиническую диагностику и требует дифференцированного подхода.

Особое внимание в литературе уделяется методам лучевой диагностики. Магнитно-резонансная томография рассматривается как наиболее

информативный метод для выявления ранних признаков воспаления, синовита и изменений суставного диска. Компьютерная томография применяется для оценки степени костной деструкции, эрозивных изменений и деформации мышечного отростка. В ряде исследований подчёркивается диагностическая ценность денситометрии для выявления снижения минеральной плотности костной ткани при системном воспалительном процессе.

Таким образом, анализ литературных источников свидетельствует о том, что болевая дисфункция височно-нижнечелюстного сустава при ревматоидном артрите является сложной клинико-патогенетической проблемой, требующей комплексного междисциплинарного подхода, ранней диагностики и повышенной настороженности со стороны врачей стоматологического профиля.

## **ОЦЕНКА БИОМЕХАНИЧЕСКОЙ ПРОЧНОСТИ СУБПЕРИОСТАЛЬНЫХ ИМПЛАНТАТОВ**

*Идиев О.Э., PhD, доцент кафедры ортопедической стоматологии и ортодонтии, Бухарский государственный медицинский институт, Бухара, Узбекистан*

*Шомуродов К.Э., DSc, профессор, заведующий кафедрой челюстно-лицевой хирургии, Ташкентский государственный медицинский университет, Ташкент, Узбекистан*

**Введение.** Конструкционные особенности дентальных имплантатов оказывают непосредственное влияние на успех лечения в плане обеспечения эффективного распределения жевательной нагрузки от ортопедической конструкции на кость. С появлением методов моделирования системы «имплантат – кость» и создания математических моделей, отражающих напряжённно-деформирующие состояния, процесс изучения физических и биомеханических характеристик имплантатов различных конструкций стал проще и эффективнее с точки зрения точности получаемых результатов [1, 2].

**Цель работы.** Оценить биомеханические характеристики поднадкостничных имплантатов, влияющих на параметры подлежащей костной ткани и долгосрочные результаты лечения.

**Материалы и методы.** Для исследования были изготовлены экспериментальные образцы индивидуальных поднадкостничных имплантатов различной толщины (1 мм, 1,5 мм, 2 мм) из сплава Ti6Al4V. Проведена сравнительная оценка механических свойств образцов и костной ткани категории D2.

**Результаты.** Для сравнения были использованы среднестатистические показатели костной ткани категории D2: предел прочности 120 МПа, модуль упругости 15 ГПа, предел текучести 120 МПа, коэффициент Пуассона 0,25, плотность 1908 кг/м<sup>3</sup>, твёрдость 33-43 Нv. Те же показатели для сплава Ti6Al4V: предел прочности 960-1270 МПа, модуль упругости 100-120 ГПа, предел текучести 830 МПа, коэффициент Пуассона 0,33, плотность 4430 кг/м<sup>3</sup>, твёрдость 320–370 Нv. Масса и объём образцов были следующие: T1 (1 мм) – 2,62 г, 591 мм<sup>3</sup>; T2 (1,5 мм) – 3,66 г, 862 мм<sup>3</sup>; T3 (2 мм) – 5,40 г, 1219 мм<sup>3</sup>. Нагрузка на кость является одной из причин резорбции кости, и использование поднадкостничного имплантата надлежащей толщины может помочь избежать этого. Учитывая нагрузки фон Мизеса на имплантаты, наибольшая нагрузка приходится на имплантаты толщиной 1 мм, а наименьшая – при толщине 2 мм. Зоны максимального напряжения на имплантатах разной толщины также отличаются. Напряжения, возникающие в местах соединения имплантатов с костью, демонстрируют, что отверстие для винта в области грушевидного отверстия, расположенное ниже имплантата толщиной 2 мм, испытывает максимальное напряжение. В имплантатах толщиной 1,5 и 1 мм наблюдается максимальное напряжение винта в нижней части скулового отростка. Известно, что качество кости в области скулового выступа выше, чем в области грушевидного отверстия. Поэтому следует

предпочесть, чтобы областью, где требуется максимальное напряжение, была скуловая область.

**Заключение.** Таким образом, исходя из вышесказанного, остаётся актуальным вопрос разработки клинической тактики применения субпериостальных имплантатов с учётом особенностей и напряженно-деформированных состояний кости альвеолярного отростка в условиях его значительной атрофии в связи с различными механическими свойствами конструкций и влиянием на архитектуру костной ткани.

**Литература:**

1. De Moor E, Huys SEF, van Lenthe GH, Mommaerts MY, Vander Sloten J. Mechanical evaluation of a patient-specific additively manufactured subperiosteal jaw implant (AMSJI) using finite-element analysis. Int J Oral Maxillofac Surg. 2022 Mar;51(3):405-411.
2. Vairo G, Pastore S, Di M, Baggi L. Stress Distribution on Edentulous Mandible and Maxilla Rehabilitated by Full-Arch Techniques: A Comparative 3D Finite-Element Approach. In: Implant Dentistry - A Rapidly Evolving Practice. InTech; 2011.

**ОЦЕНКА РАСПРОСТРАНЕННОСТИ И ВЫРАЖЕННОСТИ  
АСИММЕТРИИ ЛИЦЕВОГО ОТДЕЛА ЧЕРЕПА У ПАЦИЕНТОВ С  
ГНАТИЧЕСКОЙ ФОРМОЙ МЕЗИАЛЬНОЙ ОККЛЮЗИИ**

*Тоня Давид Самсонович*

*Кафедра челюстно-лицевой и пластической хирургии*

*ФГБОУ ВО «РОССИЙСКИЙ УНИВЕРСИТЕТ МЕДИЦИНЫ» МИНЗДРАВА  
РОССИИ*

**Введение.** Лицо человека часто имеет легкую степень асимметрии. Невыраженную асимметрию называют относительной, субклинической или

нормальной, она часто остается незамеченной. Когда асимметрия выражена в большей степени, она становится заметной и отрицательно влияет на эстетику лица и влечет за собой функциональные проблемы. По этой причине данная патология является крайне актуальной.

**Цель работы.** Оценка распространенности и выраженности асимметрии лица у пациентов с гнатической формой мезиальной окклюзии.

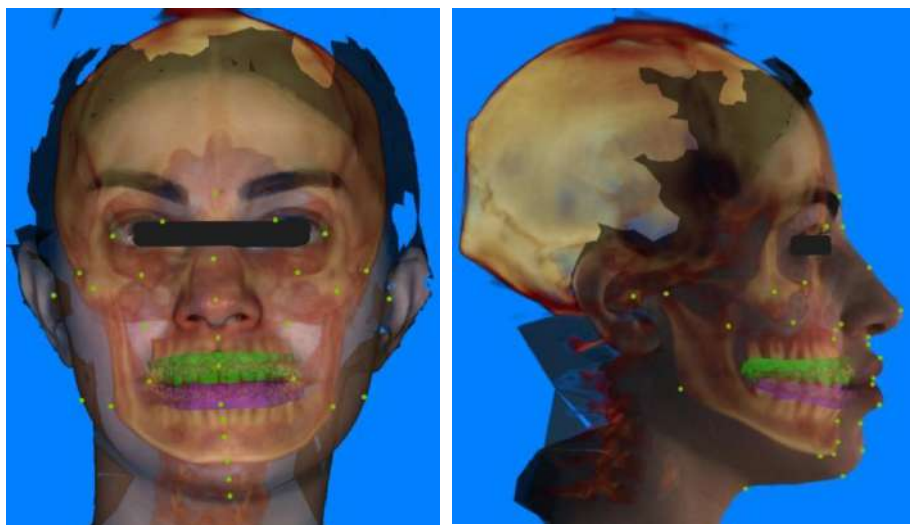
**Объекты и методы.** На базе кафедры челюстно-лицевой и пластической хирургии ФГБОУ ВО РУМ МЗ РФ в Москве было обследовано 45 пациентов обоих полов возрастом от 18 до 45 лет, имеющих гнатическую форму мезиальной окклюзии. Пациентам выполнялась компьютерная томография при помощи конусно-лучевого томографа. Проводилось поверхностное сканирование мягких тканей лица с помощью специальной установки. Результат поверхностного сканирования предоставлялся в цифровом виде (в форматах OBJ, STL). Данные компьютерной томографии черепа совмещались с данными поверхностного сканирования лица в компьютерной программе Dolphin Imaging®. Данным пациентам был проведен цефалометрический анализ (заявка на патент №2024117649 от 26.06.2024). Цефалометрический анализ проводился в компьютерной программе Dolphin Imaging® (рисунок 1). Симметрия измерялась по цефалометрическим точкам в горизонтальной и вертикальной плоскостях. Определение асимметрии проводилось относительно предложенным в мировой литературе параметрам.

**Результаты.** Проведен цефалометрический анализ пациентов с гнатической формой мезиальной окклюзии. Выявлено, что среди пациентов с 3 скелетным классом симметричное лицо определялось у 14 пациентов (31,1%), а асимметричное у 31 пациента (68,9%). Согласно проведенному

цефалометрическому анализу, получены данные медиан отклонения по цефалометрическим точкам у пациентов с асимметрией лица: ANS – 0,70 мм; B-point – 2,60 мм; A-point – 0,70 мм; Menton – 3,50 мм; Condylion (left, right) – 1,70 мм; Condylion (up, down) – 1,00 мм; Gonion (left, right) – 3,10 мм; Gonion (up, down) – 1,80 мм; Orbitale (left, right) – 0,50 мм; Orbitale (up, down) – 0,50 мм; Jugale (left, right) – 1,00 мм; Jugale (up, down) – 1,00 мм. Согласно полученным данным, наибольшая степень асимметрии лица в цефалометрических точках встречалась в точке Menton – 3,50 мм, а наименьшая степень выраженности в точках Orbitale (left, right) – 0,50 мм и Orbitale (up, down) – 0,50 мм.

**Заключение.** Асимметрия лица широко распространена у пациентов с гнатической формой мезиальной окклюзии и встречается больше, чем у половины пациентов, что говорит об актуальности данной проблемы. Наибольшую степень асимметрии демонстрирует именно нижняя треть лица, и это подчёркивает необходимость коррекции ее асимметрии на этапе проведения ортогнатической операции.

Рисунок 1. Цефалометрический анализ в компьютерной программе Dolphin Imaging®



## Список литературы

1. Severt TR, Proffit WR. The prevalence of facial asymmetry in the dentofacial deformities population at the University of North Carolina. *Int J Adult Orthodon Orthognath Surg.* 1997;12(3):171-6. PMID: 9511487.
2. Holló G. Demystification of animal symmetry: symmetry is a response to mechanical forces. *Biol Direct.* 2017 May 17;12(1):11. doi: 10.1186/s13062-017-0182-5. PMID: 28514948; PMCID: PMC5436448;
3. Дробышев А.Ю., Анастасов Г. Основы ортогнатической хирургии. — Москва: Печатный город. — 2007. — 55 с.
4. Свиридов Е.Г., Дробышев А.Ю., Омарова П.Н., Хабибуллина А.А. Обоснование проведения гениопластики как этапа ортогнатической операции у пациентов со скелетными аномалиями и деформациями челюстей. *Голова и шея Head and neck Russian Journal.* 2019;7(1):59–68
5. Thiesen, G., Gribel, B. F., Freitas, M. P. M., Oliver, D. R., & Kim, K. B. (2018). Mandibular asymmetries and associated factors in orthodontic and orthognathic surgery patients. *The Angle orthodontist*, 88(5), 545–551. <https://doi.org/10.2319/111517-785.1>

## ПАСТКИ ЖАҒ СИНИШЛАРИНИНГ АСОРАТЛАРИНИ ДАВОЛАШНИ ТАКОМИЛЛАШТИРИШ.

*Халилов А.А., Абдуллаев Ш.Ю., Имомжонов У.Э.  
Ташкент давлат тиббиёт университети  
Farrux4400@mail.ru , sharifl952uzb@gmail.com*

Сўнгги йилларда аҳолининг меҳнатга ярокди гуруҳлари ўртасида юз-жағ соҳаси жароҳатларининг сони ортмоқда. Жаҳонда олиб борилган илмий адабиётларнинг метаанализлар таҳлили натижаларида «...ривожланган давлатларда жароҳатланиш ва бахтсиз ҳодисалар ўлим сабаби сифатида 3- ўринни, ногиронлик ва вақтинча иш қобилиятини йўқотиш сабаби сифатида 2- ўринни эгаллайди. Жаҳон соғлиқни сақдаш ташкилоти (ЖССТ) маълумотларига кўра, жароҳатланиш оқибатида ҳар йили меҳнатга лаёқатли шахслар орасида 300 минг

киши вафот этади, 7 миллиондан ортиқ инсон ногирон бўлиб қолади...». Юзжағ жароҳатларининг 45-90 % ини пастки жағ синишлари ташкил этади. Сунгги йилларда пастки жағ жароҳатлари сонининг ортиши билан асоратлар кўрсаткичининг ҳам ўсиши кузатилмоқда.

Тадқиқотнинг объекти сифатида Тошкент давлат стоматология институтининг катталар юз-жағ жарроҳлик бўлимида 2020 йилда мурожаат қилган беморлар орасида пастки жағни синиши билан даволанишда бўлган 436 нафар беморлардан 18 дан 55 ёшгача бўлган 206 (47.2%) нафар беморлар, улардан эркаклар - 269 (61.7%), аёллар - 15 (3.4%) олинди. Шундан 75.4% холатларда тиббиёт муассасасига кеч мурожаат қилиш кузатилган. Пастки жағ синишларини аниқданган сабабларидан маиший жароҳатлар (87.3%), шулардан (15.5%) спиртли ичимликлар таъсирида жароҳат олганлар. Травматик остеомиелитларни асосий келиб чиқиши сабаби беморларни тиббиёт муассасасига кеч мурожаат қилиши (41.7%), синиқ бўлақларини қониқрсиз маҳкамланганлиги (6.0%) ва ноадекват медикаментоз даводан (4.0%)

Пастки жағ синишлари бурчак соҳасида (34.9%), танасида (26.7%), икки томонлама синишлар 131 (38.4%) холатларда кузатилган.

Даволаш динамикасида юзага келган яллиғланиш асоратларнинг частотасини баҳолашда синиш жойига коррелятив боғлиқлик аниқланмаган. Шу билан бирга травматик остеомиелит (энг дахшатли асорат сифатида) 8.8% ни ташкил этади.

Тадқиқотни умумклиник, рентгенологик (пастки жағнинг рентгенографияси, дентал рентген, компютер томографияси), биокимёвий, сўровнома ва статистик тадқиқот усулларида фойдаланилган.

Пастки жағи синган беморлардаги даволаш жараёнида Василева ва Тигерштед шиналари қўйилгандан сўнг пародонт тўқималарида салбий ўзгаришлар кузатилди. Беморлар овқат истеъмол қилганда ва тишларни тозалаш вақтида милклар қонашига (89,1%), оғриққа (85,5%), милклар соҳасида қичишиш, ачишиш (21,8%), оғиздан нохуш ҳиднинг келиши (84%), бир ёки бир неча тишларнинг қимирлаб қолиши (22%), тишларда карашлар ва тошлар йиғилиб қолаётганлигига (81,2%), шиналарда овқат истеъмол қилишдаги ноқулайликларга (78,2%), синиш чизиклари соҳасида овқат кириб қолишига (52,7%) шикоят қилдилар. Иммобилизация даврида беморларда парадонтал чўнтақлар чуқурлигини ортиши ва тишларнинг ҳаракатчанлигининг ортиб кетиши кузатилди.

Комплекс даволаш дастури бўйича 337 (77.3%) беморда синиқ бўлақларини маҳкамлашнинг анъанавий усулларидан қўлланилган бўлса 223 (51.1%) ҳолатда ортопедик тузилмаларга устунлик берилган. 87 (20%) беморларда жаррохлик аралашуви амалга оширилган. Уларга қуйидагилар киради: сим-чок усули билан синиқ бўлақлари остеосинтези - 31 ( 7.1%) ва титан пластинкалар ёрдамида синиқ бўлақлари остеосинтези - 56 (12.8%).

Клиник ҳолатларга қараб ўтказилган оператив амалиётлар очиқ остеосинтез йўли билан ўтказилди.

Синиқ бўлақлари очиқ остеосинтези (30.5%) қуйидаги ҳолатлари ўтказилди: синиқ бўлақларини қўл билан репозиция қилишни ва одатий усуллар билан уни маҳкамлашни имкони бўлмаганда, бир ҳолатда синиқ бўлақларини мустаҳкамлаб бўлмаганда ва катта бўлақлар билан парчаланиб синганда.

Шифохонага ётқизилган барча беморлар (436та) текширилганда шулардан 197 та беморда пастки алвеоляр нервнинг ўтказувчанлигини бузилиши

аниқланган. Шу билан бирга алвеоляр нервнинг зарарланаш даражаси бўлақларнинг силжиш даражаси билан боғлиқ лекин жағлар атрофи юмшоқ тўқималарида яллиғланиш жараёни борлиги ёки йўқдиги ахамиятли эмас.

Шифохонага ётқизилган кунда, жароҳатдан кейинги даврда беморларнинг ананавий даволашда инфекциян-яллиғланиш касалликлари 20.8% ни ташкил қилди. Букиладиган симли шиналардан фойдаланилганда энг кўп учрайдиган инфекциян яллиғланиш касалликлар - 14.3%, суяк ярасини йиринглаши, травматик остеомиелит - 6.5% ташкил этади. Сим-чок ёрдамида синиқ бўлақлари остеосинтези операцияси ўтказилганда 5.2% беморларда асоратлар кузатилган. Ишга яроқсизлик муддати  $28,8 \pm 0,34$  кунни ташкил этди.

Жароҳатдан кейинги даврда синиқ бўлақларини анъанавий усулларни қўллаб махкамланганда асоратланмаган кечишида ҳам Са в Р ўзгаришлари нормада қолади бу кўрсаткичлар синиқ чизиғи каердалигига ва беморни қачон шифохонага мурожаат қилишига ҳам боғлиқ эмас. Яллиғланиш жараёни билан асоратланган жароҳатдан кейинги даврларда фақатгина Са даражасини ўзгариши учунгина характерлидир. Пастки жағ жароҳатдан кейинги остеомиелити ривожланаётган беморларда аниқланган ўзгаришлар сақланади ва ахволи ёмонлашади.

Пастки жағнинг синишларидан кейинги асоратлари билан оғриган беморларни даволашнинг эрта босқичида комплекс даволаш тадбирларига қўшимча қилиб синиқ бўлақлари орасига дори воситаларини инфузион юбориш усулини мақсадга муофиқ булади. Бу тананинг жароҳатга тезроқ мослашишига ва репаратив жараёнларни яхшиланишини тезлаштиради. Асоратлар сони 21.7%, ишга яроқсизликни уртача вақти  $28,6 \pm 0,27$  суткани ташкил этади. Бу синиқ бўлақлари орасига инфузион даво олмаган беморларга қараганда сезиларли даражада камроқ (асоратлар сони 44.4%, меҳнатга лаёқатсизлик даври  $33,1 \pm 0,36$  сутка).

#### **Адабиётлар**

1. Абдуллаев Ш.Ю., Аржанцев А.П. Юз-жағ жароҳатлари ўқув қўлланмаси 2019 йил.

2. Бахтеева Г. Р., Лепилин А. В., Сойхер М. Г., Булкин В. А., Мухина Н. М. Течение и заживление переломов нижней челюсти, сопровождающихся повреждением ветвей тройничного нерва // Саратовский научно-медицинский журнал. 2012. №2. С. 399-403 528
3. Васадзе Н. Накостные потенциометрические показатели у больных с неосложненными и осложненными формами переломов нижней челюсти при консервативном лечении // Современная стоматология. 2014. № 1 (70). С. 84
4. Гулюк А.Г., Тащян А.Э., Гулюк Л.Н. Профилактика осложнений консолидации при переломах нижней челюсти у больных со структурнометаболическими изменениями костной ткани // Вестник стоматологии. 2012. №2 (79).
5. Латюшина Л.С., Бережная Е. С., Долгушин И. И., Влияние иммунотерапии рекомбинантным ИЛ-1В на клинико-иммунологические показатели пациентов с осложненными переломами нижней челюсти // Проблемы стоматологии. 2017. №2. -С.49-52
6. Лепилин А. В., Ерокина Н. Л., Прокофьева О. В., Бахтеева Г. Р., Рогатина Т. В., Ляпина Я. А. Вегетативные реакции у больных с переломами нижней челюсти в динамике традиционного лечения // Дентал-форум. 2011. №5. С. 69-71.
7. Лепилин А.В. Анализ причин развития осложнений переломов нижней челюсти// Пародонтология.- 2017.-№3.-С.60-65
8. Лепилин А.В. Клинико-статистические аспекты диагностики и лечения больных с переломами нижней челюсти и их осложнениями //DentalForum. 2014. № 4. С. 67-69
9. Тимофеев А.А. Профилактика гнойно-воспалительных осложнений у больных с переломами нижней челюсти //Научный взгляд в будущее, - 2016. - Т. 7. - № 1 (1). - С. 72-77
10. Уварова А.Г. Иммуноориентированная терапия при переломах нижней челюсти у пациентов с высоким риском развития воспалительных осложнений // Кубанский научный медицинский вестник. 2015. № 1 (150). С. 119- 124
11. Флайер Григорий Михайлович Особенности клинической картины переломов нижней челюсти // Символ науки. 2016. №2-3.
12. Чжан Ш., Петрук Павел Сергеевич, Медведев Ю.А. Переломы нижней челюсти в области тела и угла: структура, эпидемиология, принципы диагностики. Часть I // Российскийстоматологическийжурнал. 2017. №2. -С.100- 103
13. Aloua R Slimani F; Salivary parotid cyst as an occurred complication of Subangulomandibular approach of mandibular subcondylar fracture: A case report.// Ann Med Surg (Lond)] 2020 Dec 01; Vol. 60, pp. 673-674.
14. Batbayar EO; Dijkstra PU; Bos RRM; van Minnen B. Complications of locking and non-locking plate systems in mandibular fractures.// International journal of oral and maxillofacial surgery .- 2019 Sep; Vol. 48 (9), pp. 1213-1226;

15. Brucoli M; Boffano P. Pezzana A; et al, The "European Mandibular Angle" research project: the analysis of complications after unilateral angle fractures.// Oral Surg Oral Med Oral Pathol Oral Radiol.- 2019 Jul; Vol. 128 (1), pp. 14-17.
16. Хайдаров, А., & Олимов, А. (2019). Оценка факторов риска развития осложнений при дентальной имплантации. in Library

## **ПЕРСПЕКТИВЫ ПРИМЕНЕНИЯ КСЕНОГЕННОГО ДЕНТИННОГО МАТРИКСА КАК ОСТЕОПЛАСТИЧЕСКОГО МАТЕРИАЛА В ЧЕЛЮСТНО-ЛИЦЕВОЙ ХИРУРГИИ ДЛЯ ЗАМЕЩЕНИЯ ДЕФЕКТОВ ЧЕЛЮСТЕЙ**

*А.В. Лагута, А.Ю. Дробышев, Н.А. Редько  
Российский Университет Медицины, г. Москва*

Актуальность исследования перспектив применения ксеногенного дентинного матрикса (КДМ) в челюстно-лицевой хирургии обусловлена необходимостью поиска эффективных и доступных остеопластических материалов для замещения дефектов челюстей. Несмотря на доказанную эффективность аутологичных материалов, их использование часто ограничено объёмом доступной костной ткани и необходимостью дополнительной операции забора трансплантата. Ксеногенный дентинный матрикс, будучи биосовместимым и остеоиндуктивным материалом с низким иммуногенным потенциалом, представляет собой многообещающую альтернативу. Его применение может значительно упростить хирургический протокол, что соответствует современным тенденциям малотравматичной и предсказуемой регенеративной хирургии. Таким образом, изучение и внедрение КДМ направлено на решение ключевой клинической задачи — достижение надёжной и быстрой интеграции костного трансплантата с последующей успешной дентальной имплантацией.

**Цель** Повышение эффективности реабилитации пациентов с дефектами костной ткани челюстей с применением ксеногенного дентинного матрикса.

**Материалы и методы:** На кафедре челюстно-лицевой и пластической хирургии «Российского Университета Медицины» в 2025 году проводился набор пациентов для клинического исследования. Критерием включения была необходимость оперативного лечения в виде удаления зубов с презервацией лунки ксеногенным дентинным матриксом. КДМ применялся в готовом виде для использования от производителя. Второй этап хирургического лечения включал в себя: забор трепан-биоптата с последующей установкой дентального имплантата. Всем пациентам выполняли контрольную конусно-лучевую компьютерную томографию (КЛКТ), гистологическое исследование трепан-биоптатов, а так же морфометрический анализ параметров альвеолярного гребня.

**Результаты:** Анализ современных литературных данных позволяет сделать ряд выводов о потенциале и ограничениях ксеногенного дентинного матрикса (КДМ) как остеопластического материала. С одной стороны, полученные в клинических исследованиях результаты, такие как успешная остеоинтеграция и высокие показатели первичной стабильности имплантатов (более 55 ISQ), подтверждают его практическую эффективность и безопасность. Эти данные указывают на способность КДМ обеспечивать адекватную основу для регенерации кости и сокращать общие сроки реабилитации пациентов. Однако фундаментальные иммунологические исследования вносят важную корректировку в понимание его биологического поведения. Наблюдаемая выраженная иммунная реакция с вовлечением макрофагов и лимфоцитов, описанная Wang и коллегами, хотя и может рассматриваться как фактор, стимулирующий остеогенез через Th1-опосредованные механизмы, одновременно подчеркивает его принципиальное отличие от аутогенного материала. Перспективы клинического применения КДМ, следовательно, связаны с необходимостью разработки четких протоколов, учитывающих его иммуногенный профиль, для минимизации рисков и максимизации предсказуемости остеогенеза в различных клинических сценариях

В рамках нашего исследования, в послеоперационном периоде у всех 12 пациентов протекал без осложнений. Данные фотопротокола (на 3, 7 и 14 сутки) демонстрируют последовательную и полноценную эпителизацию слизистой оболочки в области оперативного вмешательства. Морфометрические показатели выявили минимальную потерю объема костной ткани альвеолярного гребня при использовании ксеногенного дентинного матрикса для презервации лунок после удаления зубов, замещения дефектов после проведенной цистэктомии и удаления доброкачественных новообразований челюстей в горизонтальном и вертикальном направлениях. Уровень резорбции не превышал 11% от исходных значений альвеолярного гребня. Морфометрический анализ КЛКТ подтвердил минимальный уровень резорбции костной ткани альвеолярного гребня в горизонтальном и вертикальном направлениях. Потери объема не превышали 11% от исходных показателей, что подтверждает эффективность КДМ для сохранения костного объема. В настоящее время продолжается набор пациентов для формирования полноценной картины гистологического строения костной ткани челюстей после применения КДМ.

#### **Выводы:**

Ксеногенный дентинный матрикс (КДМ) продемонстрировал клиническую эффективность в качестве остеопластического материала, обеспечивая условия для успешной костной регенерации и последующей имплантации. Его применение позволяет сократить сроки лечения и снизить травматичность хирургического вмешательства, что отвечает принципам современной стоматологии.

Вместе с тем, данные об особенностях иммунного ответа на материал требуют дальнейшего углубленного изучения для полного понимания механизмов его интеграции. Особый интерес представляет применение КДМ для заполнения крупных дефектов, в частности, после удаления обширных кист челюстей.

Для окончательного утверждения методики в клинической практике, особенно в сложных случаях, необходимо проведение дополнительных исследований с большим числом наблюдений и длительным сроком контроля.

#### **Список литературы:**

- 1) His Kuei Lin, Yu Hwa Pan. Prevention of bone resorption by HA/B-TCP+Collagen composite after tooth extraction: a case series. 2019 MDPI Vol.16 issue 23 pp.1-11
- 2) Редько Н.А., Дробышев А.Ю., Лежнев Д.А. Презервация лунки зуба в предимплантационном периоде: оценка эффективности применения костнопластических материалов с использованием данных конусно-лучевой компьютерной томографии. Кубанский научный медицинский вестник, 2019 г. Том 26, №6, стр.70-79.
- 3) Редько Н.А., А.Ю. Дробышев, Р.В. Деев. Регенерация костной ткани в лунках удаленных зубов после их заполнения аутогенным дентином. Гены и клетки том 15 №3, 2020 стр. 114-119.Т.Х.
- 4) Stephen M. Silston, Marvin Werbitt, John Cove-Jones. Bone defects repaired with dentin matrix. AAP of Periodontology Vol. 50, issue 4 pp. 197-206.
- 5) Hui Li et al. Xenogeneic dentin matrix as a scaffold for biomineralization and induced odontogenesis. Biomed Mater. 2021 May14, Vol. 16(4). DOI 10.1088/1748-605X
- 6) Richard J Miron. Optimized bone grafting. Periodontology 2000, Vol.94 Issue 1 pag. 143-160.
- 7) Adel Al-Asfour et al. Demineralized xenogenic dentin and autogenous bone as onlay graft to rabbit tibia. Implant dentistry 26(2) April 2017 pp.232-237 DOI:10.1097
- 8) Tianyi Wang. The host response to autogenous allogeneic, and xenogeneic treated dentin matrix/ demineralized dentin-oriented tissue regeneration. Tissue Engineering 2024 Part B, Vol.3 №2 pag.74-81
- 9) Lari Sapoznikov, Doron Haim, Barbara Zavan. A novel porcine dentin-derived bone graft material provides effective site stability for implant placement after tooth extraction: a randomized controlled clinical trial. Clinical Oral Investigations, Vol. 21, 2023 pag.1-13.

# ПЕРСПЕКТИВЫ ИСПОЛЬЗОВАНИЯ ЦИФРОВЫХ ТЕХНОЛОГИЙ И ИСКУССТВЕННОГО ИНТЕЛЛЕКТА В ДИАГНОСТИКЕ И ПЛАНИРОВАНИИ ДЕНТАЛЬНОЙ ИМПЛАНТАЦИИ

*М.М. Мирхайидов<sup>1</sup>, А.А. Акбаров<sup>2</sup>, Л.И. Юсупов<sup>3</sup>*

*<sup>1</sup> Заведующий кафедрой «Терапевтическая стоматология»*

*<sup>2</sup> Врач отделения «Детская челюстно-лицевая хирургия», ТДТУ*

*<sup>3</sup> Сотрудник Департамента инноваций, Ташкентский международный химический университет*

## **Введение**

Развитие цифровых технологий в стоматологии в последние годы привело к существенным изменениям в подходах к диагностике, планированию и проведению дентальной имплантации. Внедрение конусно-лучевой компьютерной томографии, цифрового моделирования и навигационных систем позволило повысить точность хирургических вмешательств и улучшить клинические результаты лечения. Вместе с тем, несмотря на технологический прогресс, процесс интерпретации диагностических данных по-прежнему во многом зависит от субъективной оценки врача.

Одной из ключевых задач современной имплантологии является повышение предсказуемости результатов лечения и снижение риска осложнений. В этом контексте особый интерес представляет использование методов искусственного интеллекта, способных анализировать большие массивы медицинских данных, выявлять скрытые закономерности и поддерживать процесс клинического принятия решений. Интеграция интеллектуальных алгоритмов в стоматологическую практику рассматривается как одно из перспективных направлений развития цифровой медицины.

## **Цель и задачи исследования**

Целью настоящего тезиса является анализ перспектив применения цифровых технологий и методов искусственного интеллекта в диагностике и планировании дентальной имплантации.

Для достижения поставленной цели были определены следующие задачи:

- изучить современные цифровые методы диагностики, применяемые в имплантологии;
- оценить роль конусно-лучевой компьютерной томографии в планировании имплантационного лечения;
- рассмотреть возможности применения методов искусственного интеллекта для анализа диагностических данных;
- определить перспективные направления внедрения интеллектуальных технологий в стоматологическую практику.

## **Материалы и методы**

В основу анализа положены данные современной научной литературы, посвящённой применению цифровых технологий в дентальной имплантации. Особое внимание уделено исследованиям, связанным с использованием КЛКТ для оценки состояния костной ткани челюстей, а также работам, посвящённым применению методов машинного обучения и искусственного интеллекта в медицинской визуализации.

Рассматриваются возможности автоматизированной обработки диагностических изображений, включая сегментацию костных структур, оценку плотности и объёма костной ткани, а также прогнозирование клинических результатов имплантации. Анализ проводится с учётом современных тенденций развития цифровой

стоматологии и междисциплинарного взаимодействия медицины и инженерных наук.

### **Результаты и обсуждение**

Анализ литературных данных показывает, что применение цифровых технологий существенно расширяет диагностические возможности врача-стоматолога. Использование КЛКТ позволяет получить точную трёхмерную информацию о состоянии альвеолярной кости и анатомических особенностях челюстно-лицевой области. Однако эффективность использования полученных данных во многом определяется качеством их интерпретации.

Методы искусственного интеллекта, включая алгоритмы машинного обучения, демонстрируют высокую эффективность при анализе медицинских изображений. Их применение позволяет автоматизировать оценку диагностических параметров, снизить влияние субъективного фактора и повысить воспроизводимость результатов. В перспективе интеллектуальные системы могут использоваться для формирования индивидуальных планов имплантологического лечения с учётом анатомических и клинических особенностей пациента.

**Заключение.** Использование цифровых технологий и методов искусственного интеллекта в дентальной имплантации представляет собой перспективное направление развития современной стоматологии. Интеграция интеллектуальных алгоритмов в процессы диагностики и планирования лечения может способствовать повышению точности клинических решений, снижению риска осложнений и улучшению долгосрочных результатов имплантации. Дальнейшие исследования в данной области создают основу для формирования

персонализированного подхода в имплантологической практике и развития цифровой стоматологии в целом.

## **СПИСОК ЛИТЕРАТУРЫ**

1. Bornstein M.M., Horner K., Jacobs R. Use of cone-beam computed tomography in implant dentistry: current concepts, indications and limitations // *International Journal of Oral & Maxillofacial Implants*. – 2014. – Vol. 29. – P. 55–65.
2. Scarfe W.C., Farman A.G. What is cone-beam CT and how does it work? // *Dental Clinics of North America*. – 2008. – Vol. 52(4). – P. 707–730.
3. Revilla-León M., Özcan M. Artificial intelligence applications in implant dentistry: a review // *Journal of Prosthetic Dentistry*. – 2020. – Vol. 124(6). – P. 1–8.
4. Lee J.H., Kim D.H., Jeong S.N. Diagnosis and prediction of dental implant outcomes using artificial intelligence: a systematic review // *Journal of Clinical Medicine*. – 2020. – Vol. 9(11). – P. 1–15.
5. Saghiri M.A., Garcia-Godoy F., Gutmann J.L. Artificial intelligence in dentistry: a review // *Journal of Dentistry*. – 2021. – Vol. 109. – P. 103–118.
6. Albrektsson T., Donos N. Implant survival and complications // *Periodontology 2000*. – 2019. – Vol. 81(1). – P. 124–138.
7. Murtazaev M.S., Amanullayev R.A., Mirkholik M.M., Muradovna B.L. Method for obtaining a three-dimensional image in patients with congenital unilateral cleft lip and palate // *World Bulletin of Public Health*. – 2022. – Vol. 12. – P. 50–59.

## **ПОВЫШЕНИЕ КАЧЕСТВА ПЕРВИЧНОЙ ДИАГНОСТИКИ В СТОМАТОЛОГИИ ЧЕРЕЗ ВЫЯВЛЕНИЕ СЛУЧАЙНЫХ РЕНТГЕНОЛОГИЧЕСКИХ НАХОДОК МЕТОДОМ КЛКТ**

*Абдухалимова Нилуфар Хусниддиновна*

*Студент, 4 курс,*

*Научный руководитель, PhD, Доцент,*

*Хатамов Улугбек Алтибаевич*

*Ташкентский Международный Университет Кимё, г. Ташкент*

*hatamovulugbek@yahoo.com*

**Введение.** В практике молодого врача-стоматолога ежедневные рентгенологические исследования используются чаще для оценки состояния зубов и периодонта, но при анализе полученных изображений выявляются изменения, не связанные напрямую с жалобами пациента и не сопровождающиеся выраженной клинической симптоматикой. Такие находки наблюдаются также и при первом приеме и рассматриваются как случайно выявляемые рентгенологические признаки, которые могут отражать ранние стадии одонтогенной патологии челюстно-лицевой области [1, 2]. Частота возможных случайных рентгенологических обнаружений при панорамной рентгенографии составляет в среднем 30–35 %, при этом часть выявляемых изменений требует дополнительного обследования или динамического наблюдения [1]. Диагностика начальных форм одонтогенной патологии сложна в силу минимальных клинических проявлений и ограниченных возможностей двумерных методов визуализации, связанных с суммацией анатомических структур и отсутствием информации о пространственном распространении изменений [2]. Учитывая это применение конусно-лучевой компьютерной томографии (КЛКТ) вызывает особый интерес, КЛКТ позволяет детально оценить костные структуры челюстей и выявлять патологические изменения на доклиническом этапе [3, 4].

**Цель работы.** Провести анализ на выявление случайных рентгенологических признаков одонтогенной патологии на ранних стадиях и диагностические преимущества КЛКТ на основе данных литературы.

**Объекты и методы.** Анализ научных публикаций, посвящённых вопросам выявляемости случайных рентгенологических находок, диагностике ранних форм одонтогенной патологии и применению конусно-лучевой компьютерной томографии в стоматологической практике [1–6].

**Результаты.** Изученные исследования при использовании панорамной рентгенографии, отображают признаки одонтогенной патологии, в основном

характеризующееся локальными зонами разрежения костной ткани, нечеткостью трабекулярного рисунка и изменениями, располагающимися вне стандартной проекционной плоскости. Перечисленные изменения часто остаются недифференцированными из-за наложения анатомических структур и проекционных искажений [1, 2]. Изображения полученные КЛКТ позволяют увеличить выявляемость подобных изменений за счёт трёхмерной реконструкции исследуемой области. Учитывая количество случайно выявляемых рентгенологических находок при использовании КЛКТ составляют 70–80 % обследований, что превышает показатели двумерных методов [3, 4]. Это обусловлено возможностью послойной оценки костной ткани и отсутствием эффекта суммации теней. КЛКТ визуализирует ранние микроструктурные изменения губчатого вещества кости, начальные зоны деминерализации и трабекулярной перестройки, которые не определяются на прицельных снимках и ортопантомограммах [5]. Преимущество метода позволяет точно локализовать патологические очаги относительно корней зубов, кортикальных пластинок и анатомически значимых структур, помогая провести дифференциальную диагностику и определять дальнейшие тактики лечения пациента [3,6]. Еще одним преимуществом КЛКТ является возможность объективной оценки размеров и пространственного распространения выявленных изменений. Это важно при локализации патологических процессов в области верхней челюсти, дна верхнечелюстной пазухи и труднодоступных анатомических зон, где двумерная визуализация оказывается недостаточно информативной [4, 6].

### **Заключение**

Исходя из анализа случайные рентгенологические признаки одонтогенной патологии, которые намного чаще встречаются при рутинных стоматологических исследованиях могут показывать ранние стадии патологического процесса. Ограничения двумерных методов визуализации снижают вероятность

своевременного выявления патологического процесса. Применение конусно-лучевой компьютерной томографии помогает повысить диагностическую точность за счёт трёхмерной оценки костных структур, а также раннего выявления микроструктурных изменений и точной пространственной локализации патологических очагов. Использование КЛКТ в практике молодого врача-стоматолога, врача-стоматолога общего профиля помогает повышению диагностической настороженности и оптимизации первичного этапа обследования пациентов.

### **Список литературы**

1. White S.C., Pharoah M.J. Incidental findings in a consecutive series of digital panoramic radiographs // *Oral Surgery, Oral Medicine, Oral Pathology, Oral Radiology*. 2020. Vol. 129, № 4. P. 346–352.
2. Hellyer P. Incidental findings on panoramic radiographs // *British Dental Journal*. 2022. Vol. 233, № 10. P. 789–793.
3. Edwards R., Alsufyani N., Heo G., Flores-Mir C. Dental and maxillofacial cone beam CT: high number of incidental findings and their impact on follow-up and therapy management // *Dentomaxillofacial Radiology*. 2022. Vol. 51, № 4. Article ID 20210345.
4. Dief S., Veitz-Keenan A., Amintavakoli N., McGowan R. A systematic review on incidental findings in cone beam computed tomography scans // *Dentomaxillofacial Radiology*. 2019. Vol. 48, № 8. Article ID 20190042.
5. Cha J.Y., Mah J., Sinclair P. Incidental findings in the maxillofacial region detected by cone beam computed tomography // *Imaging Science in Dentistry*. 2011. Vol. 41, № 3. P. 111–116.
6. Scarfe W.C., Farman A.G. Cone-beam computed tomography of the maxillofacial region: an update // *Oral Surgery, Oral Medicine, Oral Pathology, Oral Radiology and Endodontology*. 2009. Vol. 107, № 1. P. 114–129.

# **ПРЕИМУЩЕСТВА ЦИФРОВОГО ПЛАНИРОВАНИЯ МАЛОИНВАЗИВНОГО ХИРУРГИЧЕСКОГО ЛЕЧЕНИЯ ПАЦИЕНТОВ С ФУНКЦИОНАЛЬНЫМИ НАРУШЕНИЯМИ И ЗАБОЛЕВАНИЯМИ ВНЧС**

*Скосырев Н.С., Митерев А.А., Редько Н.А., Дробышев А.Ю.  
ФГБОУ ВО «Российский университет медицины» им. А.И. Евдокимова  
Минздрава России, кафедра челюстно-лицевой и пластической хирургии, г.  
Москва, Российская Федерация*

**Введение.** Из-за сложного анатомического строения ВНЧС и наличия в непосредственной близости крупных сосудов и нервов хирургические вмешательства в этой области сопряжены с риском получения интраоперационных и послеоперационных осложнений [1], Хирургические шаблоны, разработанные в цифровом формате на основе КЛКТ для малоинвазивной хирургии височно-нижнечелюстного сустава (ВНЧС) рассматривается как перспективным методом для повышения безопасности проведения операции. [3] Учитывая анатомию ВНЧС, применения навигационного шаблона и интраоперационный обзор являются наиболее важными вопросами для проведения безопасной операции [4]. Навигационные хирургические шаблоны для малоинвазивных операций у пациентов с функциональными нарушениями и заболеваниями ВНЧС, являются многообещающими для оптимизации и повышения безопасного проведения манипуляции, значительно сокращая риски развития осложнений

**Цель** работы - оценить преимущества применения хирургических навигационных шаблонов для повышения точности и безопасности малоинвазивных вмешательств на ВНЧС.

**Объект и методы.** Проанализированы интра- и послеоперационные осложнения у 28 пациентов с функциональными нарушениями ВНЧС, которым проводились

малоинвазивные вмешательства (артроцентез, артроскопия) с применением хирургических шаблонов, спроектированных на основании КЛКТ-данных.

Пациенты разделены на 4 группы:

1 группа: пациентам проведена артроскопия на ВНЧС по классической методике

2 группа: пациентам проведена артроскопия на ВНЧС с использованием навигационного хирургического шаблона

3 группа: пациентам проведен артроцентез и артролаваж по классической методике

4 группа: пациентам проведен артроцентез и артролаваж с использованием навигационного хирургического шаблона

**Результат.** Учитывая результаты ретроспективного и проспективного анализа, в группах с навигационным шаблоном отмечено сокращение времени проведения малоинвазивной операции (артроскопия:  $35 \pm 4$  мин против  $50 \pm 6$  мин; артроцентез и артролаваж:  $15 \pm 2$  мин против  $20 \pm 3$  мин) В послеоперационном периоде всем пациентам был проведен визуальный осмотр и оценка боли по шкале (ВАШ) (Таб.1)

Таблица 1- Частота послеоперационных осложнений в зависимости от группы наблюдения (данные представлены в %)

| Осложнения                             | I группа<br>(n=7) | II группа<br>(n=7) | III группа<br>(n=7) | IV группа<br>(n=7) |
|--|-------------------|--------------------|---------------------|--------------------|
| Парестезия в послеоперационной области | 71                | 28,5               | 28,5                | 0                  |
| Парестезия ветвей лицевого нерва       | 42.8              | 28,5               | 28,5                | 0                  |

|                                      |      |      |      |   |
|--------------------------------------|------|------|------|---|
| Гематома в послеоперационной области | 42,8 | 0    | 28,5 | 0 |
| Оценки боли по шкале ВАШ             | 28,5 | 28,5 | 28,5 | 0 |

**Заключения.** Цифровое планирование на основе хирургических навигационных шаблонов доказывает свою эффективность, обеспечивая значительную точность, безопасность и затраченное время малоинвазивных вмешательств у пациентов на ВНЧС

Список литературы.

1. Заболевания височно-нижнечелюстного сустава / под ред. А. Ю. Дробышева. — Москва: ГЭОТАР-Медиа, (2021). — 360 с. — DOI: 10.33029/9704-6079-5-SUR-2021-1-360.
2. Шипика Д.В., Осташко А.А., Егорова Е.А., Лежнев Д.А., Дробышев А.Ю. Совершенствование методики артроскопической хирургии в лечении пациентов с заболеваниями ВНЧС на основе применения PRGF-clot субстрата аутокрови. — Клиническая стоматология. — 2024; 27 (2): 140—149. DOI: 10.37988/1811-153X\_2024\_2\_140
3. Патент № 2849694 Способ лечения пациентов с заболеваниями височно-нижнечелюстного сустава (ВНЧС) посредством операции артроцентез и лаваж с применением индивидуального хирургического шаблона и индивидуальный хирургический шаблон: № 2025105399, заяв. 10.03.2025: опубл. 28.10.2025 / Н.А. Ерошенко, А.Ю. Дробышев, А.А. Митерев, Н.С. Скосырев [и др]; заявитель, патентообладатель Н.А. Ерошенко, А.А. Митерев,
4. Al-Moraissi E.A. Arthroscopy versus arthrocentesis in the management of internal derangement of the temporomandibular joint: a systematic review and

## **ПРИМЕНЕНИЕ МЕТОДОВ ИСКУССТВЕННОГО ИНТЕЛЛЕКТА ДЛЯ ПРОГНОЗИРОВАНИЯ ЭФФЕКТИВНОСТИ ДЕНТАЛЬНОЙ ИМПЛАНТАЦИИ ПО ДАННЫМ КОНУСНО-ЛУЧЕВОЙ КОМПЬЮТЕРНОЙ ТОМОГРАФИИ**

*М.М. Мирхайидов<sup>1</sup>, Л.И. Юсупов<sup>2</sup>, Ф.К. Иминов<sup>3</sup>, М.З. Неъматов<sup>3</sup>*

*<sup>1</sup> Заведующий кафедрой «Терапевтическая стоматология», КИУТ*

*<sup>2</sup> Сотрудник Департамента инноваций, КИУТ*

*<sup>3</sup> Студенты стоматологического направления, группа ДНТ-20, КИУТ*

### **Введение**

Дентальная имплантация в настоящее время является одним из наиболее эффективных и широко применяемых методов восстановления дефектов зубных рядов. Современные имплантационные системы и усовершенствованные хирургические протоколы обеспечивают высокий процент выживаемости имплантатов, однако проблема прогнозирования долгосрочных клинических результатов до настоящего времени остается актуальной. Даже при соблюдении всех стандартов лечения возможны осложнения, связанные с недостаточной остеоинтеграцией, резорбцией альвеолярной кости и развитием периимплантита. Ключевую роль в планировании дентальной имплантации играет конусно-лучевая компьютерная томография (КЛКТ), позволяющая получить трехмерное изображение костных структур челюстно-лицевой области. Несмотря на высокую информативность метода, интерпретация данных КЛКТ в клинической практике во многом зависит от опыта врача и носит субъективный характер. Это

ограничивает возможности объективной оценки состояния костной ткани и точного прогнозирования исходов имплантологического лечения.

В условиях цифровизации медицины и активного внедрения интеллектуальных технологий перспективным направлением является применение методов искусственного интеллекта и машинного обучения для анализа медицинских изображений. Использование таких технологий в стоматологии открывает новые возможности для автоматизированной оценки рентгенологических данных и поддержки принятия клинических решений.

### **Цель и задачи исследования**

Целью настоящего исследования является оценка возможностей применения методов искусственного интеллекта для прогнозирования клинической эффективности дентальной имплантации на основе анализа данных конусно-лучевой компьютерной томографии.

Для достижения поставленной цели предполагается решение следующих задач:

- анализ современных подходов к использованию КЛКТ в имплантологической практике;
- выявление ключевых рентгенологических и клинических параметров, влияющих на успешность имплантации;
- оценка возможностей применения алгоритмов машинного обучения для обработки и анализа данных КЛКТ;
- определение перспектив использования интеллектуальных систем в предоперационном планировании имплантологического лечения.

### **Материалы и методы**

В основу исследования планируется включение данных КЛКТ пациентов, которым проводится дентальная имплантация по стандартным клиническим показаниям. Анализу подлежат морфологические характеристики альвеолярной кости, включая объем, плотность и пространственную конфигурацию костной

ткани в зоне предполагаемой имплантации. Дополнительно учитываются клинические факторы, способные повлиять на исход лечения.

Обработка полученных данных предполагает использование методов машинного обучения, направленных на выявление закономерностей между рентгенологическими показателями и клиническими результатами имплантации. Формирование обучающих выборок осуществляется путем сопоставления данных КЛКТ с результатами клинического наблюдения. Полученные модели могут быть использованы для прогнозирования вероятности успешной остеоинтеграции имплантатов и оценки риска возможных осложнений.

### **Ожидаемые результаты и обсуждение**

Ожидается, что применение методов искусственного интеллекта позволит повысить точность анализа данных конусно-лучевой компьютерной томографии и выявить наиболее значимые параметры, определяющие успешность дентальной имплантации. Использование автоматизированных алгоритмов анализа может снизить влияние субъективного фактора и повысить воспроизводимость результатов диагностики.

Интеллектуальные системы прогнозирования способны стать эффективным инструментом поддержки принятия клинических решений, особенно в сложных клинических ситуациях, связанных с дефицитом костной ткани или наличием сопутствующих факторов риска. В перспективе подобные технологии могут способствовать развитию персонализированного подхода в имплантологическом лечении.

### **Заключение**

Применение методов искусственного интеллекта в анализе данных конусно-лучевой компьютерной томографии представляет собой перспективное направление развития цифровой стоматологии. Интеграция интеллектуальных технологий в процесс планирования дентальной имплантации может

способствовать повышению эффективности лечения, снижению частоты осложнений и улучшению долгосрочных клинических результатов. Представленный подход создает научную основу для дальнейших исследований и внедрения цифровых решений в имплантологическую практику.

### **Ключевые слова**

дентальная имплантация, конусно-лучевая компьютерная томография, искусственный интеллект, машинное обучение, прогнозирование, цифровая стоматология.

### **Keywords**

dental implantation, cone-beam computed tomography, artificial intelligence, machine learning, prediction, digital dentistry.

### **Kalit so‘zlar**

dental implantatsiya, konus-nurli kompyuter tomografiyasi, sun'iy intellekt, mashinaviy o'rganish, prognozlash, raqamli stomatologiya.

## **СПИСОК ЛИТЕРАТУРЫ**

1. Bornstein M.M., Horner K., Jacobs R. Use of cone-beam computed tomography in implant dentistry: current concepts, indications and limitations // *International Journal of Oral & Maxillofacial Implants*. – 2014. – Vol. 29. – P. 55–65.
2. Scarfe W.C., Farman A.G. What is cone-beam CT and how does it work? // *Dental Clinics of North America*. – 2008. – Vol. 52(4). – P. 707–730.
3. Revilla-León M., Özcan M. Artificial intelligence applications in implant dentistry: a review // *Journal of Prosthetic Dentistry*. – 2020. – Vol. 124(6). – P. 1–8.
4. Lee J.H., Kim D.H., Jeong S.N. Diagnosis and prediction of dental implant outcomes using artificial intelligence: a systematic review // *Journal of Clinical Medicine*. – 2020. – Vol. 9(11). – P. 1–15.
5. Saghiri M.A., Garcia-Godoy F., Gutmann J.L. Artificial intelligence in dentistry: a review // *Journal of Dentistry*. – 2021. – Vol. 109. – P. 103–118.
6. Albrektsson T., Donos N. Implant survival and complications // *Periodontology 2000*. – 2019. – Vol. 81(1). – P. 124–138.
7. Туйгунов Н., Мирхайидов М., Ширинов М., Хайдаров Н., Пулатова Б. Анализ развития стоматологической помощи детям с врожденной расщелиной верхней губы и нёба в Узбекистане // *Дни молодых учёных*. – 2022. – С. 112–113.
8. Муртазаев С.М., Амануллаев Р.А., Мирхайидов М.М., Асророва К.С.

Ранняя профилактика пред- и послеоперационных осложнений у детей с врожденной расщелиной верхней губы и нёба // *Клиническая и экспериментальная хирургия*. – 2022. – Т. 10, № 3 (37). – С. 89–99.

9. Murtazaev M.S., Amanullayev R.A., Mirkholik M.M., Muradovna B.L.

Method for obtaining a three-dimensional image in patients with congenital unilateral cleft lip and palate // *World Bulletin of Public Health*. – 2022. – Vol. 12. – P. 50–59.

## **ПРОГНОЗИРОВАНИЕ ОСЛОЖНЕНИЙ ПРИ СОЧЕТАННОЙ ТРАВМЕ ЧЕЛЮСТНО-ЛИЦЕВОЙ ОБЛАСТИ**

*Боймуродов Муслимбек Рахмат угли – студент магистратуры 1 курса кафедры челюстно-лицевой хирургии ТГМУ.*

*Научный руководитель: Махмудов Алишер Ахмедович — доцент кафедры челюстно-лицевой хирургии ТГМУ, кандидат медицинских наук.*

### **Аннотация**

Сочетанная травма челюстно-лицевой области является одной из наиболее сложных проблем современной челюстно-лицевой хирургии и травматологии, что обусловлено анатомической сложностью данной зоны и частым вовлечением жизненно важных структур. В тезисах представлен аналитический обзор современных научных данных, посвящённых факторам риска и методам прогнозирования ранних и поздних осложнений при сочетанных повреждениях лица. Рассмотрены основные клинические и инструментальные критерии, позволяющие оценить тяжесть травмы, своевременно выявить вероятность осложнений и оптимизировать лечебную тактику.

**Ключевые слова:** сочетанная травма; челюстно-лицевая область; осложнения; прогнозирование; челюстно-лицевая хирургия.

### **Актуальность**

Сочетанная травма челюстно-лицевой области характеризуется высокой частотой осложнений и неблагоприятных исходов, что связано с повреждением костных структур лица, мягких тканей, органов зрения, дыхательных путей и нередко — с

черепно-мозговой травмой. Нарушения дыхания, жевания, речи, а также выраженные эстетические дефекты существенно снижают качество жизни пациентов и требуют комплексного подхода к лечению.

Несмотря на развитие диагностических и хирургических технологий, частота инфекционно-воспалительных осложнений, вторичных деформаций и функциональных нарушений остаётся высокой. В связи с этим особую значимость приобретает раннее прогнозирование осложнений, позволяющее определить оптимальную тактику и этапность лечения.

### **Цель**

Оценить современные подходы к прогнозированию осложнений при сочетанной травме челюстно-лицевой области на основе анализа данных научной литературы.

### **Материалы и методы**

Работа выполнена в виде аналитического обзора отечественных и зарубежных научных публикаций, посвящённых диагностике и прогнозированию осложнений при сочетанных травмах челюстно-лицевой области. Проанализированы данные, касающиеся клинических признаков тяжести травмы, результатов лучевых методов исследования, а также факторов, влияющих на развитие ранних и поздних осложнений.

### **Результаты и обсуждение**

Согласно данным литературы, риск развития осложнений при сочетанной травме челюстно-лицевой области определяется рядом факторов, включая механизм и энергию травмы, объём повреждения костных и мягких тканей, наличие открытых переломов и инфицирования раны. Существенное значение имеют сопутствующие повреждения головного мозга и общее состояние пациента.

Наиболее частыми осложнениями являются гнойно-воспалительные процессы, несращение костных отломков, вторичные деформации лицевого скелета и функциональные нарушения. Использование современных методов лучевой

диагностики, в частности компьютерной томографии, позволяет объективно оценить характер повреждений и прогнозировать вероятность осложнений. Комплексный анализ клинических и инструментальных данных способствует снижению частоты неблагоприятных исходов и улучшению результатов лечения.

### **Заключение**

Прогнозирование осложнений при сочетанной травме челюстно-лицевой области является важным этапом лечебного процесса. Комплексная оценка тяжести повреждений с использованием клинических и инструментальных критериев позволяет своевременно выявить риск развития осложнений, оптимизировать тактику лечения и повысить эффективность реконструктивных мероприятий.

### **Список литературы**

1. Fonseca R. J., Barber H. D., Powers M. P., Frost D. E. Oral and maxillofacial trauma. St. Louis: Elsevier, 2013.
2. Ellis E. Management of facial trauma. *Journal of Oral and Maxillofacial Surgery*, 2014.
3. Haug R. H. Maxillofacial trauma: diagnosis and treatment. *Oral and Maxillofacial Surgery Clinics of North America*, 2013.
4. Boffano P., Rocca F., Zavatiero E. et al. Complications in maxillofacial trauma: a review of 1,025 cases. *Journal of Craniomaxillofacial Surgery*, 2015.
5. Zachariades N. Facial trauma: epidemiology and outcomes. *International Journal of Oral and Maxillofacial Surgery*, 2006.
6. Strong E. B., Gary C. Predictors of complications in facial fracture management. *Laryngoscope*, 2016.
7. Manson P. N., Hoopes J. E., Su C. T. Structural pillars of the facial skeleton: an approach to the management of facial fractures. *Plastic and Reconstructive Surgery*, 1980.
8. Schuknecht B., Graetz K. Radiologic assessment of maxillofacial, mandibular and skull base trauma. *European Radiology*, 2005.
9. Benson B. W., Dodson T. B. Risk factors for infection following facial fractures. *Journal of Oral and Maxillofacial Surgery*, 2010.

10. Potter J. K., Ellis E. Biomarkers and imaging in the prognosis of facial trauma outcomes. *Journal of Oral and Maxillofacial Surgery*, 2012.
11. Ehrenfeld M., Cornelius C. P. Maxillofacial injuries: principles of management. *Oral and Maxillofacial Surgery*, 2014.
12. Gassner R., Tuli T., Hächl O. et al. Cranio-maxillofacial trauma: a 10-year review. *Journal of Craniomaxillofacial Surgery*, 2003.
13. Perry M., Holmes S. Facial trauma and associated injuries: clinical assessment and early management. *British Journal of Oral and Maxillofacial Surgery*, 2015.

## **ПРОГНОЗИРОВАНИЕ РИСКА ОБРАЗОВАНИЯ ПАТОЛОГИЧЕСКИХ ПОСЛЕОПЕРАЦИОННЫХ РУБЦОВ У ПАЦИЕНТОВ С АРТЕРИАЛЬНОЙ ГИПЕРТЕНЗИЕЙ**

*Абдуллаев Ш.Ю., Юсупова Д.З.  
Ташкентский Государственный Медицинский Университет*

### **Аннотация.**

В настоящее время отсутствует единый общепринятый комплекс клинимоρφологических критериев, позволяющих объективно оценивать инволютивные изменения кожи лица у пациентов средней возрастной группы, в частности у лиц, страдающих артериальной гипертензией. Высокая распространённость артериальной гипертензии и её системное влияние на сосудистое русло обуславливают актуальность изучения процессов репарации кожи и формирования послеоперационных рубцов у данной категории пациентов. Нарушения микроциркуляции, эндотелиальная дисфункция и сосудистое ремоделирование при артериальной гипертензии могут играть ключевую роль в развитии патологического рубцевания. В связи с этим особое значение приобретает разработка прогностических критериев риска образования патологических рубцов, что позволит оптимизировать хирургическую тактику и улучшить эстетические и функциональные результаты лечения.

**Ключевые слова:** артериальная гипертензия, кожа лица, микроциркуляция, послеоперационные рубцы, сосудистое ремоделирование.

### **Актуальность**

Артериальная гипертензия остаётся одной из наиболее распространённых хронических неинфекционных патологий современности и представляет серьёзную медико-социальную проблему во многих странах мира, включая Республику Узбекистан. По данным эпидемиологических исследований, значительная часть взрослого населения среднего возраста страдает повышенным артериальным давлением, при этом у женщин отмечается тенденция к росту заболеваемости в пери- и постменопаузальном периоде. На фоне повышения качества и продолжительности жизни возрастает число обращений женщин данной возрастной группы к врачам-косметологам и пластическим хирургам, что сопровождается увеличением количества оперативных вмешательств на коже лица.

Артериальная гипертензия характеризуется хроническим повышением системного артериального давления, приводящим к поражению органов-мишеней и развитию структурно-функциональных изменений сосудистой стенки. В основе этих изменений лежат стойкий спазм артериол, снижение вазодилатационного резерва, утолщение интимы и медиального слоя сосудов, а также формирование эндотелиальной дисфункции. Данные процессы сопровождаются нарушением микроциркуляции, снижением тканевой перфузии и развитием локальной гипоксии, что оказывает негативное влияние на метаболизм кожи и её регенераторный потенциал.

Кожа лица, обладая высокой метаболической активностью и развитой микроциркуляторной сетью, чувствительна к изменениям системной гемодинамики. Нарушения микроциркуляции при артериальной гипертензии могут приводить к замедлению процессов репарации, дисбалансу коллагеногенеза

и активации фибропластических реакций, что создаёт предпосылки для формирования патологических послеоперационных рубцов. Несмотря на это, механизмы влияния артериальной гипертензии на морфофункциональное состояние кожи лица и особенности рубцеобразования остаются недостаточно изученными.

В доступной научной литературе представлены единичные исследования, посвящённые изучению микроциркуляции кожи у пациентов с артериальной гипертензией, при этом отсутствуют систематизированные данные, позволяющие прогнозировать риск развития патологического рубцевания в послеоперационном периоде. Недостаточная изученность данной проблемы ограничивает возможности индивидуализации хирургического подхода и профилактики послеоперационных осложнений.

### **Заключение**

Артериальная гипертензия является значимым системным фактором, способным оказывать влияние на процессы заживления кожи и формирование послеоперационных рубцов. Адаптация сосудистой стенки к хроническому гемодинамическому стрессу сопровождается развитием сосудистого ремоделирования, включающего структурные и функциональные изменения гладкомышечных клеток, эндотелия и экстрацеллюлярного матрикса. В основе данных процессов лежат сложные молекулярные механизмы, связанные с повышенной экспрессией гуморальных факторов, их рецепторов, а также молекул адгезии, участвующих в регуляции воспалительных и репаративных реакций.

Учитывая системный характер артериальной гипертензии и её влияние на микроциркуляторное русло кожи, прогнозирование риска образования патологических послеоперационных рубцов у данной категории пациентов является актуальной научно-практической задачей. Разработка объективных клинико-морфологических и функциональных критериев оценки состояния кожи

позволит повысить эффективность хирургического лечения, снизить частоту послеоперационных осложнений и улучшить качество жизни пациентов.

## **ПРОГНОЗИРОВАНИЕ КЛИНИЧЕСКОЙ ЭФФЕКТИВНОСТИ ДЕНТАЛЬНОЙ ИМПЛАНТАЦИИ НА ОСНОВЕ ДАННЫХ КОНУСНО- ЛУЧЕВОЙ КОМПЬЮТЕРНОЙ ТОМОГРАФИИ С ПРИМЕНЕНИЕМ МЕТОДОВ ИСКУССТВЕННОГО ИНТЕЛЛЕКТА**

*М.М. Мирхайидов<sup>1</sup>, А.А. Акбаров<sup>2</sup>, А.Г. Абдакимов<sup>3</sup>*

*<sup>1</sup> Заведующий кафедрой «Терапевтическая стоматология», КИУТ*

*<sup>2</sup> Врач отделения «Детская челюстно-лицевая хирургия», ТДТУ*

*<sup>3</sup> Студент стоматологического направления, группа 825, КИУТ*

### **Введение**

В последние годы дентальная имплантация занимает ведущее место среди методов восстановления дефектов зубных рядов. Современные технологии позволяют достигать высоких показателей выживаемости имплантатов, однако риск развития осложнений, таких как нарушение остеоинтеграции и периимплантит, по-прежнему остается актуальной проблемой клинической стоматологии. Существенное влияние на исход имплантологического лечения оказывают анатомо-морфологические особенности альвеолярной кости, которые оцениваются преимущественно с помощью конусно-лучевой компьютерной томографии (КЛКТ).

Несмотря на широкое применение КЛКТ в стоматологической практике, интерпретация полученных данных во многом носит субъективный характер и зависит от клинического опыта врача. Это ограничивает возможности точного

прогнозирования результатов имплантации, особенно в сложных клинических случаях. В условиях активного внедрения цифровых технологий в медицину перспективным направлением является использование методов искусственного интеллекта и машинного обучения для анализа радиологических данных и поддержки клинического принятия решений.

### **Цель исследования**

Оценить возможности применения методов искусственного интеллекта для прогнозирования клинической эффективности дентальной имплантации на основе анализа данных конусно-лучевой компьютерной томографии.

**Материалы и методы.** В рамках исследования планируется использование данных КЛКТ пациентов, которым проводится дентальная имплантация, с последующим анализом морфологических параметров альвеолярной кости. В качестве анализируемых показателей рассматриваются объем и плотность костной ткани, пространственные характеристики альвеолярного отростка, а также клинические факторы, влияющие на исход имплантации.

Для обработки полученных данных предполагается применение методов машинного обучения, включая алгоритмы классификации и прогнозирования. Формирование обучающей выборки осуществляется на основе сопоставления рентгенологических данных с клиническими результатами имплантологического лечения. Полученные модели будут использованы для оценки вероятности успешной остеоинтеграции и риска развития осложнений.

**Ожидаемые результаты.** Ожидается, что применение методов искусственного интеллекта позволит выявить наиболее значимые рентгенологические и клинические параметры, определяющие успешность дентальной имплантации.

Использование интеллектуальных алгоритмов анализа КЛКТ данных может повысить точность прогнозирования исходов лечения по сравнению с традиционными методами оценки, основанными исключительно на визуальном анализе изображений.

Предполагается, что разработанный подход позволит объективизировать процесс предоперационного планирования имплантации и снизить влияние субъективного фактора при принятии клинических решений.

**Заключение.** Применение методов искусственного интеллекта в анализе данных конусно-лучевой компьютерной томографии представляет собой перспективное направление развития цифровой стоматологии. Использование интеллектуальных систем прогнозирования может способствовать повышению эффективности и безопасности дентальной имплантации, а также созданию предпосылок для персонализированного подхода к имплантологическому лечению. Полученные в ходе исследования данные могут стать основой для дальнейших клинических и научных разработок в области цифровой имплантологии.

**Ключевые слова:** дентальная имплантация, конусно-лучевая компьютерная томография, искусственный интеллект, машинное обучение, прогнозирование, цифровая стоматология.

**Kalit so‘zlar:** dental implantatsiya, konus-nurli kompyuter tomografiyasi, sun’iy intellekt, mashinaviy o‘rganish, prognozlash, raqamli stomatologiya.

**Keywords:** dental implantation, cone-beam computed tomography, artificial intelligence, machine learning, prediction, digital dentistry.

#### Литература

1. Мураев А.А., Трезубов В.Н. Дентальная имплантология: клинические и рентгенологические аспекты. – М.: ГЭОТАР-Медиа, 2021. – 312 с.

2. Bornstein M.M., Horner K., Jacobs R. Use of cone beam computed tomography in implant dentistry: current concepts, indications and limitations // *International Journal of Oral & Maxillofacial Implants*. – 2014. – Vol. 29. – P. 55–65.
3. Scarfe W.C., Farman A.G. What is cone-beam CT and how does it work? // *Dental Clinics of North America*. – 2008. – Vol. 52(4). – P. 707–730.
4. Lee J.H., Kim D.H., Jeong S.N. Diagnosis and prediction of dental implant outcomes using artificial intelligence: a systematic review // *Journal of Clinical Medicine*. – 2020. – Vol. 9(11). – P. 1–15.
5. Revilla-León M., Özcan M. Artificial intelligence applications in implant dentistry: A review // *Journal of Prosthetic Dentistry*. – 2020. – Vol. 124(6). – P. 1–8.
6. Saghiri M.A., Garcia-Godoy F., Gutmann J.L. Artificial intelligence in endodontics and implantology: a review // *Journal of Dentistry*. – 2021. – Vol. 109. – P. 103–118.
7. Albrektsson T., Donos N. Implant survival and complications // *Periodontology 2000*. – 2019. – Vol. 81(1). – P. 124–138.

## **ПРОГНОСТИЧЕСКАЯ МОДЕЛЬ ВЗАИМОСВЯЗИ ГЛУБИНЫ ОЖОГА И РЕЗУЛЬТАТОВ ЛЕЧЕНИЯ**

*Худайназаров Журабек Махсетович*– студент магистратуры 1 курса кафедры челюстно-лицевой хирургии ТГМУ.

*Гафуров Зафар Атхамович*– PhD, Центр повышения профессиональной квалификации медицинских работников, доцент кафедры «Стоматология-1».

**Введение.** Тяжесть течения ожоговой травмы и её исход напрямую определяются площадью и, в первую очередь, глубиной повреждения тканей, что отражено в современных клинических рекомендациях по лечению ожогов [1, 2]. Прогнозирование исхода необходимо для своевременной медицинской

сортировки, выбора адекватной тактики хирургического лечения и предотвращения развития полиорганной недостаточности [1].

**Цель работы.** Обоснование диагностической и прогностической значимости оценки глубины ожога в сочетании с биохимическими маркерами для построения модели исхода лечения [2, 3].

**Методы и диагностика.** В современной комбустиологии для оценки прогноза традиционно применяются индекс Франка (ИФ) и индекс Бо (правило сотни) [2, 5]. При расчёте ИФ глубина поражения является определяющим коэффициентом: 1% поверхностного ожога приравнивается к 1 баллу, в то время как 1% глубокого ожога — к 3 баллам, согласно оригинальному описанию прогностического индекса [5].

Новейшие подходы включают использование пересмотренного индекса Франка (RFI) и математических моделей регрессионного анализа, учитывающих возраст пациента, площадь глубокого поражения и показатели гомеостаза [2, 3].

**Тактика лечения и взаимодействие.** Тактика лечения ожоговой травмы определяется глубиной и площадью поражения, а также прогнозом исхода, рассчитанным с использованием индекса Франка, RFI и современных математических моделей [1, 2]. Прогностическая оценка позволяет проводить раннюю медицинскую сортировку и своевременно направлять пациентов с высоким риском летального исхода в специализированные ожоговые центры [1]. В первые 24–72 часа лечение направлено на коррекцию ожогового шока, стабилизацию гемодинамики и профилактику полиорганной недостаточности, что регламентировано клиническими рекомендациями [1]. Объём инфузионной терапии и интенсивность мониторинга определяются глубиной ожога и выраженностью системного ответа организма [1, 2].

Хирургическая тактика напрямую зависит от глубины поражения: при поверхностных и пограничных ожогах применяется динамическое наблюдение и органосохраняющее лечение, при глубоких ожогах показана ранняя некрэктомия с последующей кожной пластикой [4]. Для уточнения глубины поражения используются методы оценки микроциркуляции [2].

Эффективное лечение обеспечивается междисциплинарным взаимодействием комбустиологов, реаниматологов, хирургов и диагностов, что подчёркивается в современных руководствах по лечению ожоговой травмы [1, 2].

### **Результаты и выводы.**

#### 1. Глубина поражения как фактор выживаемости.

Установлено, что наличие глубоких ожогов (III степени по МКБ-10) резко снижает вероятность благоприятного исхода, что подтверждено клиническими наблюдениями и прогностическими шкалами [1, 2]. Использование RFI позволяет стратифицировать пациентов: при  $RFI \leq 70$  баллов вероятность выживания составляет  $\geq 96\%$ , тогда как при  $RFI \geq 181$  балла прогноз крайне неблагоприятный [2, 5].

#### 2. Биохимические предикторы.

Глубина ожога коррелирует с выраженностью системного ответа организма и биохимическими маркерами тяжести состояния, что учитывается в многофакторных прогностических моделях [3].

#### 3. Математическое моделирование.

Современные регрессионные модели, включающие глубину ожога, лабораторные показатели и параметры инфузионной терапии, позволяют прогнозировать летальный исход с точностью до 87–93% [3].

#### 4. Инновационные методы.

Использование математических и цифровых подходов к оценке глубины ожога рассматривается как перспективное направление развития прогностических моделей [2, 3].

**Заключение.** Эффективная прогностическая модель должна базироваться на интегральной оценке глубины термического поражения и системного ответа организма. Переход от эмпирических формул к математическим моделям (индекс Франка, RFI, регрессионный анализ) позволяет персонализировать терапию, своевременно назначать раннюю хирургическую некрэктомию и улучшать показатели выживаемости тяжелообожжённых пациентов [1–3, 5].

1. Клинические рекомендации «Ожоги термические и химические. Ожоги солнечные. Ожоги дыхательных путей», утвержденные Общероссийской общественной организацией «Объединение комбустиологов “Мир без ожогов”» (актуализация 2024 года).

2. Жиркова Е. А., Спиридонова Т. Г., Сачков А. В. и др. «Прогноз исхода термической травмы в клинической практике: методические рекомендации № 21», ГБУЗ «НИИ СП им. Н. В. Склифосовского ДЗМ», 2025.

3. Заворотный О. О., Зиновьев Е. В., Костяков Д. В. «Возможности прогнозирования летального исхода тяжелообожженных на основе методов регрессионного анализа», Вестник хирургии имени И. И. Грекова, 2020.

4. Клинические рекомендации «Местное консервативное лечение ран на этапах оказания помощи пострадавшим от ожогов», Москва, 2014.

5. Frank G. “The ‘prognostic index’ in burns for a more exact characterization of their degree of severity and a more reliable statistical evaluation”, 1960.

# ПСИХОЭМОЦИОНАЛЬНОЕ СОСТОЯНИЕ ПАЦИЕНТОВ С ДЕФОРМАЦИЯМИ НОСА КАК КРИТЕРИЙ ЭФФЕКТИВНОСТИ РИНОПЛАСТИКИ

*Шамсутдинов Тимур Рустамович*

*магистр II года обучения, направления 70910102-"Челюстно-лицевая хирургия", "Ташкентский Государственный Медицинский Университет",  
Ташкент.e-mail: [dr.tim.shamsutdinov@gmail.com](mailto:dr.tim.shamsutdinov@gmail.com)*

*Храмова Наталья Владимировна*

*Научный руководитель, д.м.н., профессор кафедры "Челюстно-лицевая хирургия" e-mail: [nhramova@mail.ru](mailto:nhramova@mail.ru)*

*Гизатуллина Альбина Маратовна*

*Ассистент кафедры "Челюстно-лицевая хирургия" e-mail:  
[albina\\_iskhakova@mail.ru](mailto:albina_iskhakova@mail.ru)*

**Введение.** Ринопластика остаётся одной из наиболее востребованных операций в челюстно-лицевой и пластической хирургии, что связано с высокой распространённостью врождённых и приобретённых деформаций носа, а также его ведущей ролью в формировании эстетики лица и социальной идентичности пациента [Гришкевич, 2021, с. 9–12]. Современные исследования указывают, что деформации носа нередко сопровождаются нарушениями психоэмоционального состояния, проявляющимися снижением самооценки, тревожностью и социальной дезадаптацией [Качмазова, 2020, с. 34–37]. В этой связи оценка эффективности ринопластики требует комплексного подхода с учётом не только функциональных и эстетических результатов, но и динамики психоэмоционального состояния пациентов [Резникова, Поляков, 2022, с. 41–43].

**Цель работы.** Оценить значение психоэмоционального состояния пациентов с деформациями носа как критерия эффективности ринопластики.

**Материалы и методы.** Проведено комплексное обследование пациентов с деформациями носа различной этиологии. В диагностический алгоритм включены

фотометрический анализ лица, мультиспиральная компьютерная томография с трёхмерной реконструкцией, передняя активная и акустическая ринометрия, позволяющие объективизировать функциональные и эстетические нарушения [Гришкевич, 2021, с. 58–61]. Оценка психоэмоционального состояния проводилась с использованием валидизированных психодиагностических методик, рекомендованных для клинической практики [Чуркин, 2023, с. 112–116]. Повторное обследование осуществлялось в отдалённом послеоперационном периоде.

**Результаты.** После хирургического лечения у пациентов достигнут удовлетворительный эстетический результат, подтверждённый клиническими и фотометрическими данными. Функциональная эффективность ринопластики подтверждена результатами ринометрии. Анализ психоэмоционального состояния выявил снижение уровня тревожности и невротизации, а также повышение адаптационных возможностей пациентов, что согласуется с современными данными о положительном влиянии эстетической хирургии на качество жизни [Качмазова, 2020, с. 38–40; Резникова, Поляков, 2022, с. 44–46].

**Заключение.** Психоэмоциональное состояние пациентов с деформациями носа является значимым критерием комплексной оценки эффективности ринопластики. Включение психодиагностических методов в алгоритм обследования и лечения позволяет повысить прогностическую ценность результатов хирургического вмешательства, улучшить удовлетворённость пациентов и соответствует принципам мультидисциплинарного подхода в практике молодого челюстно-лицевого хирурга [Гришкевич, 2021, с. 64–66; Чуркин, 2023, с. 118–120].

### **Использованная литература**

1. Качмазова М. В. Психоэмоциональные аспекты оценки эффективности ринопластики // Российская ринология. — 2020. — № 3. — С. 34–40.

2. *Гришкевич В. М.* Современная эстетическая и функциональная ринопластика. — Санкт-Петербург : СпецЛит, 2021. — 224 с. — С. 9–12, 58–66.

3. *Резникова Т. Н., Поляков А. П.* Качество жизни и психологические аспекты в эстетической хирургии лица // Вестник пластической хирургии. — 2022. — № 2. — С. 41–46.

4. *Чуркин А. А.* Клиническая медицинская психология : учебное пособие для медицинских вузов. — Москва : ГЭОТАР-Медиа, 2023. — 304 с. — С. 112–120.

## **РАСПРОСТРАНЕННОСТЬ И ПРИНЦИП ЛЕЧЕНИЯ ЗАБОЛЕВАНИЙ ВИСОЧНО-НИЖНЕЧЕЛЮСТНОГО СУСТАВА У ДЕТЕЙ И ПОДРОСТКОВ.**

*Пулатов А.И.*

*Ташкентский международный университет Кимё  
Ташкент, Узбекистан*

**Цель исследования:** Височно-нижнечелюстные заболевания у детей/подростков. Какие клинические вмешательства являются целесообразными. Целью этого исследования был сбор и оценка качества

имеющейся литературы о распространенности и научно обоснованных стратегиях лечения у детей и подростков, страдающих от заболеваний ВНЧС.

**Актуальность:** почти каждый человек в какой-то момент своей жизни испытывает тот или иной тип боли в своем теле, включая лицевую часть. К счастью, чаще всего боль будет лишь преходящей и связана с повреждением или заболеванием, которых можно вылечить. К сожалению, некоторые виды боли переходят на хроническую форму, и, несмотря на достижения в медицине, диагностике и лечении боли, хроническая боль по-прежнему остается проблемой общественного здравоохранения.

Височно-нижнечелюстные расстройства (ВНЧС) - относительно новая дисциплина в стоматологии, хотя лечение данного заболевания уже было частью профессии стоматолога с начала 19 века. ВНЧС — это собирательный термин, описывающий группу расстройств, влияющих на жевательную систему.

Наиболее заметным симптомом является боль в жевательных мышцах или височно-нижнечелюстных суставах (ВНЧС), и чаще всего ее описывают как ощущение тупой постоянной боли. Жевание и другие функции челюсти усиливают боль, и пациенты часто испытывают ограниченные или асимметричные движения нижней челюсти который доставляет дискомфорт в обычной жизни. Сопутствующими симптомами являются головная боль, боль в шее, зубная боль, звуки в суставах (щелканье и крепитация) и боль при открывании рта. В нескольких исследованиях сообщалось, что лицевая боль является причиной более половины медицинских консультаций и до 80% визитов к стоматологу среди подростков.

Боль всегда является субъективным неприятным переживанием, но влияние боли не только приводит к неприятному сенсорному переживанию, но и сопровождается неприятным эмоциональным переживанием с чувством неудачи, несчастья, вины, отчуждения и даже может возникнуть депрессия. Принимая во внимание это, можно понять, почему дети/подростки с болью в ВНЧС области также проявляют психологические страдания, нарушение социальных отношений, синдром хронической усталости и расстройства концентрации в школьные годы приводит к не усвоению информации. Особенно у детей и подростков хроническая боль имеет серьезные последствия в их повседневной жизни. Что касается взрослых, то это негативно сказывается не только на их физических возможностях, социальных отношениях и способностях к обучению, но и на их качестве сна. Качество сна влияет на благополучие человека; к сожалению, недостаток сна, в свою очередь, может повлиять на нормальный рост и развитие и следовательно,

привести к усилению боли, усталости, высокой частоте пропусков занятий в школе и снижению успеваемости в учебе также через мерной вспыльчивости, то есть раздражённости детской психики. В дальнейшем проблемы ВНЧС может привести и асимметрию лица, также тонусу жевательных мышц, в следствие чего возникает бруксизм на фоне которого страдают зубы.

**Результаты и обсуждение.** Был проведен систематический обзор литературы, включающий статьи за 1992 год до 2016 года. В ходе исследования самого наилучшего подходящего метода лечения заболеваний ВНЧС у детей/ подростков было выявлено несколько методов лечения, но исходя от того, что многие методы не подходят именно детям так как они неусидчивы и систематичны. Поэтому пришли к выводу что самый правильный вариант – комбинированное ортодонтическое лечение с помощью брекет-системы и спланта (шины). Такое лечение работает не только над самим бруксизмом, но и над причиной его возникновения, следовательно, результат будет стабильным.

Целью этого исследования было изучение распространенности ВНЧС у детей и подростков и эффективности стратегий лечения детей/подростков с первичным или смешанным прикусом зубов, страдающих от заболеваний ВНЧС. Основной вывод этого обзора заключается в том, что существует только шесть исследований среднего или высокого качества, в которых изучалась распространенность ВНЧС у детей и подростков, и только одно исследование, посвященное распространенности у детей. Кроме того, насколько нам известно, пока нет исследований, изучающих стратегии лечения, эффективность и побочные эффекты у растущего ребенка. Единственные обнаруженные два исследования были проведены на полностью выросших подростках.

**Выводы.** В заключение, общее отсутствие исследований, касающихся распространенности и стратегий лечения детей и подростков с ВНЧС, указывает на острую необходимость дальнейших клинических исследований лечения, а

также повторных исследований распространенности со стандартизированными клиническими обследованиями случайно отобранных детей/подростков из общей популяции. Учитывая это, на сегодняшний день нет возможности разработать какие-либо научно обоснованные стратегии лечения или руководящие принципы для детей и подростков с ВНЧС.

#### **ЛИТЕРАТУРА.**

1. Andreasen JO, et al. Textbook and Color Atlas of Traumatic Injuries to the Teeth. 5th ed.
2. Andersson L, Andreasen JO, Day P, Heithersay G, Trope M, DiAngelis AJ, Kenny DJ, Sigurdsson A, Bourguignon C, Flores MT, Hicks ML, Lenzi AR, Malmgren B, Moule AJ, Tsukiboshi M. Guidelines for the Management of Traumatic Dental Injuries: 2. Avulsion of Permanent Teeth. *Pediatr Dent*. 2017 Sep 15;39(6):412-419. [Medline: 29179383] [doi: 10.1111/j.1600-9657.2012.01125.x]
3. Petersson EE, Andersson L, Sörensen S. Traumatic oral vs non-oral injuries. *Swed Dent J*. 1997;21(1-2):55-68. [Medline: 9178450]

#### **РЕЦЕССИЯ ДЕСНЫ В ЗОНЕ ДЕНТАЛЬНОЙ ИМПЛАНТАЦИИ (ОБЗОР ЛИТЕРАТУРЫ)**

*Назарова Шахноза Хасановна, PhD, ассистент.*

*Назаров Зафар Зиёдуллаевич, ассистент.*

*Джахангирова Дилором Абдулхаевна, ассистент.*

*Ташкентский государственный медицинский университет, г.Ташкент,  
Узбекистан.*

**Введение.** В современной дентальной имплантологии фокус внимания сместился с достижения простой остеоинтеграции на долгосрочную стабильность

периимплантатных мягких тканей. Рецессия десны в области имплантата — это не только эстетический дефект, но и серьезный фактор риска развития периимплантита. Как показывают клинические наблюдения, сохранение адекватного объема и биотипа десны является критическим условием для создания надежного «биологического затвора», защищающего костную ткань от микробной инвазии [2].

**Цель работы.** Анализ научной литературы о возникновении рецессии десны у пациентов в период дентальной имплантации.

**Объекты и методы.** Анализируя данные профильных исследований, становится очевидным, что состояние мягких тканей неразрывно связано с морфологией подлежащей кости. Использование современных методов лучевой диагностики позволяет еще на этапе планирования дентальной имплантации выявить дефицит костной структуры челюстей [3]. Именно костная поддержка определяет положение десневого края; при её недостатке (менее 1.5–2 мм) вероятность возникновения рецессии в постпротетическом периоде возрастает в геометрической прогрессии.

**Результаты.** Одной из центральных тем в работах по оптимизации хирургических этапов является модификация биотипа десны. Тонкий биотип характеризуется слабой васкуляризацией и склонностью к быстрой атрофии при малейшей травме или нагрузке.

**Обоснование ССТ:** Использование соединительнотканного аутооттрансплантата (ССТ) признано «золотым стандартом» профилактики рецессии. Внедрение ССТ позволяет искусственно увеличить толщину мягких тканей, что не только стабилизирует уровень десневого зенита, но и создает необходимый объем кератинизированной слизистой [1].

**Заключение.** Резюмируя данные современной литературы, можно сделать вывод, что рецессия десны при имплантации — это прогнозируемое осложнение, которое можно предотвратить на дооперационном этапе. Сочетание прецизионной лучевой

диагностики и ранней мягкотканной аугментации с использованием аутотрансплантатов позволяет добиться стабильного контура десны и высокого уровня удовлетворенности пациентов.

### **Литература.**

- 1) Боймурадов Ш., Сабилов Э. Хирургическое устранение рецессии десны с использованием различных видов трансплантационной техники //Стоматология. – 2020. – Т. 1. – №. 2 (79). – С. 46-48.
- 2) Буланов С. И., Лысов А. Д., Софронов М. В. Обоснование использования соединительнотканного аутотрансплантата при дентальной имплантации //Вестник медицинского института «Реавиз»: реабилитация, врач и здоровье. – 2017. – №. 5 (29). – С. 81-94.
- 3) Иващенко А. В. и др. Аспирантский вестник Поволжья //Аспирантский вестник Поволжья Учредители: Самарский государственный медицинский университет. – С. 41-48.

## **СОВЕРШЕНСТВОВАНИЕ ПРОФИЛАКТИКИ И СТОМАТОЛОГИЧЕСКОЙ РЕАБИЛИТАЦИИ БОЛЬНЫХ РАКОМ ПОЛОСТИ РТА В ПРОЦЕССЕ КОМПЛЕКСНОГО ЛЕЧЕНИЯ**

*Хамракулов Азиз Салим угли* Студент магистратуры 1 курса Ташкентского государственного медицинского университета. Кафедра челюстно-лицевой хирургии.

Научный руководитель: *Ганиев А.А.*, д.м.н., доцент. Ташкентский государственный медицинский университет, кафедра челюстно-лицевой хирургии.

**Введение** Рак полости рта является одной из наиболее актуальных проблем современной челюстно-лицевой хирургии и онкологии, что обусловлено высокой распространённостью, поздней диагностикой и выраженными функционально-косметическими нарушениями. Комплексное лечение, включающее

хирургический, лучевой и лекарственный этапы, нередко сопровождается тяжёлыми осложнениями со стороны слизистой оболочки полости рта, что обуславливает необходимость совершенствования профилактических и реабилитационных мероприятий.

**Цель работы** Проанализировать современные подходы к профилактике и стоматологической реабилитации больных раком полости рта в процессе комплексного лечения.

**Объекты и методы** Проведён аналитический обзор отечественных и зарубежных научных публикаций за последние 10 лет, а также патентной документации, посвящённых вопросам профилактики, диагностики и стоматологической реабилитации больных раком полости рта. Используются данные клинических, инструментальных и молекулярно-биологических исследований, отражающие современные тенденции комплексного лечения данной патологии.

**Результаты** Анализ литературы показал, что ведущую роль в профилактике рака полости рта играют раннее выявление предраковых изменений слизистой оболочки, коррекция стоматологического статуса и повышение онкологической настороженности врачей-стоматологов. Существенное значение имеют скрининговые программы и внедрение неинвазивных диагностических методов, включая исследование биомаркеров ротовой жидкости, позволяющих повысить точность ранней диагностики. Комплексное лечение рака полости рта оказывает выраженное влияние на стоматологический статус пациентов и сопровождается развитием мукозитов, ксеростомии, нарушений жевательной и речевой функций. В этой связи стоматологическая реабилитация должна начинаться на этапе подготовки к противоопухолевому лечению и включать санацию полости рта, профилактику инфекционных осложнений и поддержание гигиенического состояния. Современные методы реабилитации предполагают использование реконструктивно-восстановительных операций с применением местных и

свободных ревааскуляризованных лоскутов, что позволяет значительно улучшить функциональные и эстетические результаты лечения.

**Заключение** Совершенствование профилактики и стоматологической реабилитации больных раком полости рта является важным компонентом комплексного лечения. Современные диагностические и реабилитационные подходы позволяют снизить частоту осложнений, улучшить функциональные результаты и повысить качество жизни пациентов.

### **Литература**

1. Панферова О.И., Николенко В.Н., Кочурова Е.В. и др. Этиология, патогенез, основные принципы лечения плоскоклеточного рака слизистой оболочки полости рта // *Head and neck / Голова и шея*. 2022. Т. 10, № 2. С. 69–77.
2. Ганиев А.А., Абдурахмонов С.З., Халматова М.А. Молекулярно-биологическая диагностика у пациентов раком полости рта // *Integrative dentistry and maxillofacial surgery*. 2022. Т. 1, № 2. С. 53–61.
3. Джураева Ш.Ф., Чистенко Г.Н., Терехова Т.Н. Рак полости рта: факторы риска и скрининг // *Современная стоматология*. 2020. № 2. С. 3–7.
4. Сукорцева Н.С., Решетов И.В., Варламова С.Е. Оптимизация комбинированного лечения и реконструкции у больных раком полости рта // *Злокачественные опухоли*. 2016. № 4S1. С. 188–189.
5. Saini R.S. et al. Efficacy of oral rehabilitation techniques in patients with oral cancer // *Journal of Surgical Oncology*. 2025.

## **СОВРЕМЕННЫЕ ПОДХОДЫ К ЛЕЧЕНИЮ ХРОНИЧЕСКОГО АПИКАЛЬНОГО ПЕРИОДОНТИТА**

*Мухиддинова Мухлиса Азаматовна магистр 1 курса  
Научный руководитель: Ибрагимова Малика Худайбергеновна  
профессор кафедры госпитальной терапевтической стоматологии,  
доктор медицинских наук  
Ташкентский Государственный Медицинский Университет*

**Актуальность.** Хронический апикальный периодонтит(ХАП) остаётся одной из наиболее частых патологий в практике терапевтической стоматологии. По данным различных авторов (Березин К.А., 2015; Исаков С.В., 2014), распространённость заболевания достигает 35-50% среди пациентов с осложнёнными формами кариеса. ХАП развивается как следствие воспаления пульпы и обусловлен поступлением инфекционного содержимого корневых каналов зубов через верхушечное отверстие периапикальных тканей и представляет собой актуальную проблему современной терапевтической стоматологии [Мозговая Л.А.,и соавт., 2013].

**Цель исследования:** изучить количественный и качественный состав микрофлоры корневых каналов.

**Материалы и методы.** Проведено микробиологическое исследование содержимого корневых каналов в 12 однокорневых зубах верхней и нижней челюсти. Забор материала производили с помощью пина, после взятия материала пин опускали в колбу с физ.раствором, после чего отвозили колбу в бактериологическую лабораторию. Концентрацию общего белка в содержимом корневого канала зубов определяли по инструкции с использованием «Набора химических реактивов для определения общего белка по биуретовой реакции», количество лейкоцитов определяли стандартным методом. Полученные результаты исследования с помощью методом вариационной статистики, рассчитывали среднюю арифметическую и её стандартную ошибку ( $M \pm m$ ). Достоверность различий между группами оценивали по непарному *t*-критерию Стьюдента.

**Результаты и обсуждения.** Микробный пейзаж корневых каналов был представлен Staphylococcus 52,40%, Streptococcus 43,29%, грибы рода Candida 4,30%. Среди всех стафилококков доминирующее положение занимали

Staphylococcus aureus 13,0%, S. intermedius (7,0 %). В наибольшем количестве из представителей рода Staphylococcus был выделен S. epidermidis ( $6,14 \pm 0,36 \log^{10}$  числа КОЕ/мл). Лидирующее положение среди выявленных стрептококков занимает группа

*St. Viridans* (42,8 %;  $5,32 \pm 0,45 \log_{10}$  числа КОЕ/мл). При исследовании общего белка в содержимом корневого канала зубов установлено, что при ХАП его концентрация составляла  $4,61 \pm 0,65$  мг/мл, а при обострении процесса возрастала до  $8,05 \pm 0,89$  мг/мл ( $p > 0,05$ ). Что же касается числа лейкоцитов в корневых каналах зубов, то при ХАП оно составило  $29133,3 \pm 4008,2$  в мкл ( $p < 0,05$ ), а при обострении процесса в апикальном периодонте оно значительно повышается до  $(44285,7 \pm 8354,4$  в мкл;  $p < 0,05$ ).

Таким образом, бактериологическая оценка содержимого корневых каналов продемонстрировала инфицированность различными микроорганизмами, однако доминирующее положение занимают стафилококками, стрептококками, отинчается высокое содержание белка и лейкоцитов.

**Выводы.** Современные подходы к лечению хронического апикального периодонтита основаны на комплексном воздействии на инфекционно-воспалительный процесс с учётом анатомических и микробиологических особенностей корневых каналов.

#### Литература

1. Березин К.А., Статистические аспекты изучения распространенности хронического апикального периодонтита у взрослого населения. *Современные проблемы науки и образования*. 2015; 2: 119.
2. Исаков С.В. Современный подход к лечению хронических форм периодонтитов. *Вестник проблем биологии и медицины*. 2014; 1; 2 (107): 160–164.
3. Мозговая Л.А., Задорина И.И., Быкова Л.П., Годовалов А.П. *Микрофлора корневых каналов зубов в динамике лечения хронических форм апикального периодонтита // Саратовский научно-медицинский журнал*. 2013. Т. 9, № 3. С. 447–449

## СРАВНЕНИЕ ИЗМЕРЕНИЙ СТАБИЛЬНОСТИ ИМПЛАНТАТОВ В МЕТОДЕ НЕМЕДЛЕННОЙ ИМПЛАНТАЦИИ С ИСПОЛЬЗОВАНИЕМ И БЕЗ КОСТНОЗАМЕЩАЮЩИХ МАТЕРИАЛОВ ПРИ ПОМОЩИ МЕТОДА ПЕРИОТЕСТОМЕТРИИ.

*Абдуллаев Ш. Ю., д.м.н., профессор ТМУ,  
Жданов А.В., к.м.н., доцент университета КИМУО,  
Керимова К. Ж., студент университета КИМУО*

**Введение.** Использование имплантатов широкого диаметра ( $6.0 \text{ мм} \geq$ ) методе немедленной имплантации позволяет максимально уменьшить щелевидное пространство между телом имплантата и стенкой лунки, без необходимости заполнения его дорогостоящим костнозамещающим материалом (КЗМ). Однако, это приводит, по мнению некоторых авторов, впоследствии к сокращению объёмов лунки с имплантатом в щечно-язычном направлении. В противоположность этому, использование имплантатов среднего и малого диаметра ( $5.0 \text{ мм} \leq$ ) создает возможность заполнения данной щели КЗМ, что в свою очередь способствует максимальному сохранению объема лунки за счет потенциала остеокондуктивности материала. С другой стороны, малый контакт поверхности такого имплантата создает риск низкой первичной стабилизации имплантата, что может воспрепятствовать возможной фиксации временной супраструктуры. [1,2,3]

**Цель работы.** Сравнить стабильность имплантатов в методе НИ с использованием и без КЗМ при помощи метода периотестометрии.

**Объекты и методы.** Служат лунки зубов с установленными в них дентальными имплантатами (Dentium, Юж.Корея) у 64 пациентов с хроническими пери апикальными изменениями в области зубов, подлежащих удалению по показаниям. Измерение стабильности имплантатов проводилось при помощи прибора Easy Check (Dentium, Юж.Корея) путем касания наконечника прибора

металлической супраструктуры имплантата в виде формирователя десны, установленного при торке в  $25 \text{ н*кг/см}^2$ . Все имплантаты в исследуемых группах были установлены с торком не менее  $35 \text{ н*кг/см}^2$ . Пациенты были разделены на 2 исследуемые группы: группа А (n=30) с инсталляцией имплантами широкого диаметра без использования КЗМ и группу В ( n=34) с инсталляцией имплантами небольшого диаметра с использованием КЗМ (Остеон коллаген 3,Юж.Корея).

**Результаты.** В анализе полученных результатов исследования в группе А среднее значение стабильности имплантата равнялось  $75 \pm 0.5$  ед., тогда как в группе В  $70 \pm 0.8$  ед., что говорит о лучших показателях первичной стабилизации у имплантатов широкого диаметра по сравнению с малым диаметром (  $P<0.05$ )

**Заключение.** Данные проведенные исследования стабильности имплантатов, упомянутые выше в методе НИ, предоставляют выбор врачу ортопеду между немедленным протезированием на широких имплантатах в методе НИ, что является актуальным в жевательном отделе челюстей или же отсроченное протезирование с акцентом на сохранение объемов альвеолярного гребня, что играет особенную роль в сохранение эстетики улыбки во фронтальном отделе челюстей.

### **Литература.**

1. Eskow, A.J.; Mealey, B.L. Evaluation of healing following tooth extraction with ridge preservation using cortical vs. cancellous freeze dried bone allograft.// J. Periodontol. - 2014- 85-С. 514-524.
2. Fleckenstein, K.B., Cuenin, M...F., Peacock, M.E. et al. (2006). Effect of a hydroxyapatite tricalcium phosphate alloplast on osseous repair in the rat calvarium. // Periodontal. 77 (1)-С. 39-45.
- 3.Schulte, W. The Periotest method / W. Schulte, D. Lukas // Int. Dent. J. – 1990. – Vol. 42, No. 6. –P. 433–440.

# СРАВНЕНИЕ ИЗМЕРЕНИЙ СТАБИЛЬНОСТИ ИМПЛАНТАТОВ В МЕТОДЕ НЕМЕДЛЕННОЙ ИМПЛАНТАЦИИ ПРИ ПОМОЩИ ISQ МЕТОДА И МЕТОДОМ ПЕРИОТЕСТОМЕТРИИ НА МОМЕНТ ИНСТАЛЛЯЦИИ ИМПЛАНТАТОВ.

*Абдуллаев Ш. Ю., д.м.н., профессор ТМУ,  
Жданов А.В., к.м.н., доцент университета КИМУО,  
Керимова К. Ж., студент университета КИМУО.*

**Введение.** Объективная оценка успеха инсталляции имплантатов методом немедленной имплантации (НИ) может быть получена при использовании современных диагностических аппаратов в отечественной дентальной имплантологии, таких как – Easy Check (Юж.Корея) и Mega-ISQ(Юж.Корея). Первый из них- Easy Check -дает количественную оценку прочности крепления дентальных имплантатов в кости путем измерения корреляции между плотностью самой костной ткани вокруг имплантата и ее демпфирующими свойствами при ударной нагрузке [3,4]. Вторым прибором- Mega-ISQ- дает также количественную оценку стабильности дентального имплантата, но путем измерения резонансной частоты вынужденных колебаний самих имплантатов в плотных слоях окружающей его костной ткани[1,2,5]. Оба прибора широко распространены на рынке Узбекистана и вопрос о выборе какого-либо из них для получения оптимальной и достоверной информации является актуальным среди отечественных практикующих дентальных имплантологов.

**Цель работы.** Выявить эффективность измерений стабильности имплантата в момент инсталляции дентальных имплантатов методом НИ путем сравнения результатов, полученных методом ISQ и периотестометрии.

**Объекты и методы.** Служат лунки зубов с установленными в них дентальными имплантатами (Dentium, Юж.Корея) у 52 пациентов с хроническими периапикальными изменениями в области зубов, подлежащих удалению по показаниям. Измерение стабильности при помощи прибора Mega-ISQ проводилась у пациентов при помощи установленного на инсталлированный имплантат датчика Smart rep и воздействия на датчик самим аппаратом при максимально сближенным расстоянием между обоими. В свою очередь, измерение стабильности при помощи прибора Easy Check проводилась путем касания наконечника прибора металлической супраструктуры имплантата в виде формирователя десны, установленного при торке в  $25 \text{ н*кг/см}^2$ . Все имплантаты в исследуемой группе были установлены с торком не менее  $55 \text{ н*кг/см}^2$ .

**Результаты.** В сравнительном анализе полученных результатов исследования среднее отклонение между двумя результатами при измерении двумя приборами одного имплантата в группе было незначительное ( $M = 2.5 \pm 0.3$ ). Сравнение результатов от двух приборов показали статистически значимые результаты ( $P < 0,05$ ).

**Заключение.** Данные проведенные исследования стабильности имплантатов, представленных выше приборами в методе НИ показали, что оба прибора дают схожие результаты, а следовательно, возможны для использования в дентальной имплантологии без риска получения противоречивых данных в случае их использования в отдельности друг от друга.

### **Литература.**

1. Meredith, N. A review of nondestructive test methods and their application to measure the stability and osseointegration of bone anchored endosseous implants / N. Meredith // Crit. Rev. Biomed. Eng. – 1998. –P. 275–291.

2. Meredith, N. The application of resonance frequency measurements to study the stability of titanium implants during healing in the rabbit tibia / N. Meredith, F. Shagaldi, L. Sennerby, P. Cawley // *Clinical Oral Implants Research*. – 1997. – Vol. 8, No. 3. – P. 234–243.
3. Schulte, W. The Periotest method / W. Schulte, D. Lukas // *Int. Dent. J.* – 1990. – Vol. 42, No. 6. – P. 433–440.
4. Schulte, W. What is the significance of the Periotest method currently? / W. Schulte // *Dtsch Zahnarzt Z.* – 1985. – Vol. 40, No. 7. – P. 705–706.
5. Sennerby, L. Analisi della frequenza di risonanza (RFA). Conoscenze attuali e implicazioni cliniche / L. Sennerby, N. Meredith // In: M. Chiapasco, C. Gatti, eds. *Osteointegrazione e carico immediate. Fondamenti biologici e applicazioni cliniche*. – Milan. – Masson. – 2002. – P. 19–31.

**СРАВНЕНИЕ ЭФФЕКТИВНОСТИ ВЛИЯНИЯ  
КОСТНОЗАМЕЩАЮЩЕГО МАТЕРИАЛА НА ОБЪЕМ  
АЛЬВЕОЛЯРНОГО ОТРОСТКА ПОСЛЕ ИНСТАЛЛЯЦИИ В МЕТОДЕ  
НЕМЕДЛЕННОЙ ИМПЛАНТАЦИИ.**

*Абдуллаев Ш. Ю., д.м.н., профессор ТМУ,  
Жданов А.В., к.м.н., доцент университета КИМУО,  
Керимова К. Ж., студент университета КИМУО*

**Введение.** Использование имплантатов среднего и малого диаметра ( $5.0 \text{ мм} \leq$ ) в методе немедленной имплантации (НИ) приводит к образованию щелевидного пространства в 2.0 мм и более, которое заполняется костнозамещающим материалом (КЗМ) с целью сохранения щечно-язычного объема альвеолярного отростка и, впоследствии, сохранению мягко-тканного рельефа, что имеет важное значение не только с эстетической стороны, но и по физиологическим требованиям (возможность гигиены и т.п.) Наличие на рынке материалов, обладающими

различным остеокондуктивным потенциалом, перед хирургом-стоматологом встает не простой выбор материала, обладающего максимальными регенеративными и стабилизирующими графт свойствами [1,2,3,4].

**Цель работы.** Сравнить эффективности влияния КЗМ на объем альвеолярного отростка после инсталляции имплантата в методе НИ.

**Объекты и методы.** Служат лунки зубов с установленными в них дентальными имплантатами (Dentium, Юж.Корея) у 60 пациентов с хроническими пери апикальными изменениями в области зубов, подлежащих удалению по показаниям. Измерение объёма альвеолярного отростка проводилось при помощи рентгенологического исследования через год после инсталляции методом компьютерной томографии (КЛКТ, MORITA, Япония). На все имплантаты после внесения КЗМ были установлены формирователи десны с торком в  $25 \text{ н*кг/см}^2$ . Все имплантаты в исследуемых группах были установлены с торком не менее  $35 \text{ н*кг/см}^2$ . Пациенты были разделены на 2 исследуемые группы: группа А (n=30) с инсталляцией имплантами среднего и малого диаметра ( $5.0 \text{ мм} \leq$ ) с использования КЗМ ксеногенного происхождения (M-Bone, Юж.Корея) и группу В (n=30) с инсталляцией имплантами небольшого диаметра ( $5.0 \text{ мм} \leq$ ) с использованием КЗМ аллопластического происхождения (Остеон коллаген 3, Юж.Корея). В качестве контрольной группы использовались пациенты (n=24) с удаленными зубами без проведения НИ и внесения КЗМ.

**Результаты.** В анализе полученных результатов исследования в группе А среднее значение изменение объёмов альвеолярного отростка в щечно-язычном направлении было  $1.5 \text{ мм} \pm 0.7 \text{ ед.}$ , тогда как в группе В –  $1.2 \text{ мм} \pm 0.8$ , что говорит о лучших показателей остеокондуктивных свойств у материала Остеон 3 коллаген, чем у ксеногенного – M-Bone ( $P < 0.05$ ), в контрольной группе  $1.9 \text{ мм} \pm 0.4$  ( $P < 0.05$ )

**Заключение.** Данные проведенные исследования применения двух различных материалов, упомянутые выше в методе НИ, показывают незначительное

изменение объёма альвеолярного гребня в щечно-язычном направлении с незначительным преимуществом в пользу аллопластического материала. Однако, общий результат, говорящий о возможности оптимального сохранения объёма и рельефа альвеолярного отростка при помощи КЗМ, говорит о том, что использование последних в методе НИ является не альтернативным выбором, а острой необходимостью для проведения успешного лечения.

### **Литература.**

1. Buser, D., Hoffmann, B., Bernard, J.P. et al. (1998). Evaluation of filling materials in membrane - protected bone defects. A comparative histomorphometric study in the mandible of miniature pigs.// Clin. Oral Implants Res. -9 (3)-С. 137-150.
2. Chakar, C., Naaman, N.( Soffer, E. et al. (2014). Bone formation with deproteinized bovine bone mineral or biphasic calcium phosphate in the presence of autologous platelet lysate: comparative investigation in rabbit.// Int. J. Biomater.- 2014-367265-С.27-35
3. Chiapasco, M. and Zaniboni, M. (2009). Clinical outcomes of GBR procedures to correct peri-implant dehiscences and fenestrations: a systematic review. //Clin. Oral Implants Res.- 20 (Suppl 4)-С.113-123.

## **СРАВНИТЕЛЬНАЯ ОЦЕНКА РЕЗУЛЬТАТОВ МАЛОИНВАЗИВНЫХ И ТРАДИЦИОННЫХ МЕТОДОВ В ОРТОГНАТИЧЕСКОЙ ХИРУРГИИ.**

*Туманов М.Л., Клипа И.А., Дробышев А.Ю.  
ФГБОУ ВО РУМ, г. Москва, Россия.*

**Введение.** Аномалии челюстей являются одной из наиболее частых причин обращения пациентов за медицинской помощью в челюстно-лицевой хирургии. Такие изменения сопровождаются нарушением окклюзии, жевания, дыхания, речи, а также выраженными эстетическими и психоэмоциональными проблемами,

что в значительной степени снижает качество жизни пациентов [1]. Традиционная ортогнатическая хирургия, включающая остеотомии верхней челюсти по типу Le Fort I и межкортикальную остеотомию нижней челюсти (BSSO), является «золотым стандартом» лечения скелетных деформаций [2]. Однако несмотря на доказанную эффективность, данный метод связан с высокой инвазивностью: широкие хирургические доступы и обширная отслойка тканей приводят к выраженному послеоперационному отёку, болевому синдрому, значительной кровопотере и риску развития нейросенсорных расстройств вследствие травмы нижнего альвеолярного нерва. В последние годы активно развивается направление малоинвазивной ортогнатической хирургии (MIOS). Под этим термином понимают использование ограниченных доступов, минимизацию объёма отслойки мягких тканей и травмы надкостницы, применение ультразвуковой (пьезо) остеотомии, а также широкое внедрение CAD/CAM-технологий и индивидуализированных фиксирующих конструкций [3]. Сравнительный анализ результатов данных методов позволит объективно оценить эффективность новых технологий, определить их преимущества и ограничения, а также сформировать рекомендации по выбору оптимальной хирургической тактики.

**Цель работы.** Повышение качества лечения пациентов с аномалиями челюстей с применением малоинвазивных хирургических методик.

**Объекты и методы.** Планируется проведение клинического исследования 50 пациентов, разделенных на 2 группы: 1-я группа - пациенты, после проведения ортогнатической операции классическим методом; 2-я группа - пациенты, после проведения ортогнатической операции с применением малоинвазивных методов остеотомии челюстей.

**Результаты исследования.** Достижение более сниженных сроков реабилитации пациентов после проведения ортогнатической операции с помощью применения малоинвазивных методик ортогнатической хирургии.

**Заключение.** Таким образом, малоинвазивные методики ортогнатической хирургии позволяют снизить травматичность вмешательств, уменьшить выраженность послеоперационного отёка и нейросенсорных нарушений в области нижнего альвеолярного нерва, а также ускоряют функциональное восстановление пациентов и их возвращение к обычной жизни. Оценка результатов лечения проводится с использованием данных конусно-лучевой компьютерной томографии, фотометрического анализа и валидированных опросников пациентов.

**Список литературы:**

1. Rustemeyer J, Eke Z, Bremerich A. Perception of improvement after orthognatic surgery; the important variables affecting patient satisfaction. J. Oral and Maxillofacial Surgery.
2. J.P. Reyneke – “Essentials of Orthognatic Surgery”.
3. AlAsseri N, Swennen G.R.J. *Minimally Invasive Orthognathic Surgery: A Systematic review. Int J Oral Maxillofac. Surg.* 2018.

**СРАВНИТЕЛЬНАЯ ОЦЕНКА РЕЗУЛЬТАТОВ МЯГКОТКАННОЙ АУГМЕНТАЦИИ В ЗАВИСИМОСТИ ОТ СРОКОВ ЕЁ ПРОВЕДЕНИЯ**

*Мирхусанова Р.С., PhD, докторант кафедры челюстно-лицевой хирургии  
Ташкентский государственный медицинский университет, Ташкент,  
Узбекистан*

**Введение.** Недостаточный объём прикрепленной кератинизированной десны (ПКД) вокруг дентальных имплантатов (ДИ) связан с повышенным накоплением

зубного налета, риском развития периимплантита и мукозита, большей степенью рецессии и неудовлетворительной эстетикой [1]. В настоящее время известно множество методов и их различных модификаций для увеличения объёма мягких тканей. Хирургическое вмешательство может проводиться на разных этапах лечения: до, после и даже во время установки дентальных имплантатов. Но вопрос влияния времени аугментации мягких тканей на стабильность результатов на данный момент является предметом споров и дискуссий [2].

**Цель работы.** Оценить влияние сроков проведения вмешательства по увеличению объёма мягких тканей в периимплантатной зоне на стабильность параметров ПКД и долгосрочные результаты.

**Материалы и методы.** В исследование было отобрано 20 пациентов с недостаточным объёмом ПКД на беззубых участках зубного ряда, которые были случайным образом распределены на две группы: 1 – аугментация свободного соединительнотканного трансплантата (ССТ) с нёба проводилась за 2 месяца до установки дентальных имплантатов, 2 – вмешательство проводилось после остеоинтеграции ДИ (через 2-4 месяца после установки). Были оценены и статистически проанализированы ширина и толщина ПКД, а также степень усадки ССТ до вмешательства, на 7-й день, а также через 1, 3, 6 и 9 месяцев после аугментации. Статистический анализ проводился на OriginPro 8.6 с использованием ANOVA-анализа.  $p < 0,05$  считалось статистически значимым.

**Результаты.** Начальная ширина ПКД у исследуемых обеих групп была равна  $1,05 \pm 0,12$  и  $0,95 \pm 0,08$  мм соответственно. Через неделю после хирургического вмешательства наблюдалось увеличение данного параметра до  $7,22 \pm 0,75$  и  $7,48 \pm 0,44$  мм. Далее у всех исследуемых наблюдалось постепенное уменьшение ширины ПКД через 1, 3, 6 и 9 месяцев без статистически значимой разницы между обеими группами. Ширина ПКД через 9 месяцев после вмешательства составила  $5,52 \pm 0,36$  и  $5,64 \pm 0,22$  мм соответственно. Также была отмечена стабильность толщины

ПКД в обеих группах через 1, 3, 6 и 9 месяцев после операции, окончательные параметры которой были равны  $2,24 \pm 0,18$  и  $2,32 \pm 0,12$  мм. Кроме этого, в 1-й и 2-й группах не было выявлено существенных изменений в процентном соотношении усадки ССТ на различных сроках наблюдения. Через 9 месяцев после вмешательства величина усадки составила  $14,88 \pm 0,52\%$  и  $14,82 \pm 0,42\%$  соответственно.

**Заключение.** Таким образом, исследование показало, что в результате мягкотканной аугментации в обеих группах наблюдались значительные улучшения в показателях ширины и толщины ПКД, с относительно небольшой степенью усадки трансплантата. Интерпретацию результатов данного исследования следует проводить с осторожностью, учитывая малый размер выборки исследуемых. Будущие исследования должны быть направлены на изучение вопроса времени мягкотканной аугментации с большим количеством исследуемых с учётом видов трансплантатов, а также техники вмешательства и опыта хирурга.

#### **Литература:**

1. Monje A., Blasi G. Significance of keratinized mucosa/gingiva on peri-implant and adjacent periodontal conditions in erratic maintenance compliers // J Periodontol. 2019. 90(5):445-453.
2. Tavelli L., Barootchi S., Stefanini M., Zucchelli G., Giannobile W.V., Wang H.L. Wound healing dynamics, morbidity, and complications of palatal soft tissue harvesting // Periodontology 2000. 2023. T.92. №1. С. 90-119.

## **ТРЁХМЕРНАЯ ПЕЧАТЬ ПЕРСОНАЛИЗИРОВАННЫХ НОСОВЫХ СТЕНТОВ ДЛЯ ПАЦИЕНТОВ С РАСЩЕЛИНОЙ ГУБЫ**

*Пулатов А.И.*

*Ташкентский международный университет Кимё, Ташкент, Узбекистан*

## **Аннотация**

**Цель:** В данном сообщении описываются разработка и печать персонализированных носовых стентов при расщелине губы с использованием трёхмерной (3D) технологии.

**Материалы и методы:** Мы использовали силиконовый каучук для получения слепков, 3D-лазерный сканер для получения трёхмерных данных и картриджи Dental SG в качестве печатного материала. Персонализированные носовые стенты были напечатаны с помощью принтера для фотополимерной смолы.

**Заключение:** Этот метод позволяет обеспечить хорошую поддержку носовых структур у пациентов с расщелиной губы.

**Предпосылки.** Для достижения симметрии носа и улучшения результатов лечения важно использовать носовые стенты до и после хирургической коррекции расщелины губы (Yuzuriha et al., 2001; Alazzawi et al., 2017; Sakoda et al., 2017). При коррекции носовой деформации, связанной с расщелиной губы, особенно у азиатских пациентов, крайне важно сохранить форму восстановленного носа после операции (Uhm et al., 2000). В настоящее время доступны два типа носовых стентов: готовые изделия и индивидуализированные стенты, изготовленные на основе гипсовых моделей. Готовые изделия легко достать и можно использовать до операции, однако их форма стандартизирована, они обеспечивают слабую анастомозу и поддержку, что приводит к их смещению из полости носа (Yuzuriha et al., 2001). Стенты, изготовленные на гипсовых моделях полости носа после операции, обеспечивают лучшую анастомозу, но процесс их производства длительный и сложный, требует значительных трудозатрат, такие стенты невозможно изготовить до операции, а ключевую опорную область нельзя настроить по необходимости (Tan et al., 2006). В настоящий момент клинические

потребности трудно удовлетворить, используя стенты, изготавливаемые после хирургического восстановления расщелины губы (Cobley et al., 2000).

**Результаты.** Благодаря высокой степени анатомического соответствия 3D-печатные носовые стенты не вызывали дискомфорта у детей, которые их носили. По словам опекунов 10 пациентов, 3D-печатные стенты гораздо реже смещались из полости носа по сравнению с готовыми промышленными стентами. Все опекуны предпочли использование 3D-печатных носовых стентов для поддержания формы носа у своих детей. Раздражения слизистой оболочки носа выявлено не было.

**Обсуждение.** У детей с расщелиной губы нос развивается плохо и склонен к локальным провалам (Mori et al., 2005; Mosmuller et al., 2017). Поддержка с помощью носовых стентов широко применяется до операции по восстановлению губы для улучшения формы носа; при использовании после операции такие стенты улучшают терапевтический эффект, поддерживая форму носа и предотвращая его деформацию (Cobley et al., 2000).

## **References**

1. Cobley TD, Orlando A, Page K, Mercer NS. Modification of the Koken nasal splint. *Cleft Palate Craniofac J.* 2000;37(2):125-126.
2. Jan YD, Lee BS, Lin CP, Tseng WY. Biocompatibility and cytotoxicity of two novel low-shrinkage dental resin matrices. *J Formos Med Assoc.* 2014;113(6):349-355.
3. Kwon JH, Park HC, Zhu T, Yang HC. Inhibition of odontogenic differentiation of human dental pulp cells by dental resin monomers. *Biomater Res.* 2015;19:8.

4.Mori A, Nakajima T, Kaneko T, Sakuma H, Aoki Y. Analysis of 109 Japanese children's lip and nose shapes using 3-dimensional digi tizer. Brit J Plast Surg. 2005;58(3):318-329.

5.Mosmuller D, Maal TJ, Prahl C, Tan RA, Mulder FJ, Schwirtz R, de Vet H, Berge SJ, Don GJ. Comparison of two- and three dimensional assessment methods of nasolabial appearance in cleft lip and palate patients: do the assessment methods mea sure the sameoutcome?J Craniomaxillofac Surg. 2017;45(8): 1220-1226.

6.Munhoz T, Fredholm Y, Rivory P, Balvay S, Hartmann D, Da SP, Chenal JM. Effect of nanoclay addition on physical, chemical, optical and biological properties of experimental dental resin com posites. Dent Mater. 2017;33(3):271-279.

## **ФУНКЦИОНАЛЬНОЕ И СОЦИАЛЬНО-ПРОФЕССИОНАЛЬНОЕ ВОССТАНОВЛЕНИЕ ПАЦИЕНТОВ С СОЧЕТАННЫМИ ЛИЦЕВЫМИ ПОВРЕЖДЕНИЯМИ**

*Хатамов Улугбек Алтибаевич*

к.м.н. (PhD)

Ташкентский государственный медицинский университет,

Ташкент, Республика Узбекистан

*e-mail: hatamovulugbek@yahoo.com*

**Введение.** Сочетанные повреждения челюстно-лицевой области относятся к числу наиболее сложных видов травм, сопровождающихся выраженными функциональными, эстетическими и психоэмоциональными нарушениями. Даже при успешном восстановлении анатомической целостности костных структур пациенты нередко сталкиваются с ограничением жевательной и мимической функций, нарушением зрения и носового дыхания, снижением качества жизни и трудоспособности. В этой связи оценка эффективности лечения не может

ограничиваться только клинико-рентгенологическими показателями и должна включать анализ функционального восстановления, социальной адаптации и возвращения к профессиональной деятельности, отражающих долгосрочные и социально-экономические результаты лечения.

**Цель работы.** Комплексно оценить показатели функционального восстановления, социальной и профессиональной реабилитации пациентов с сочетанными лицевыми повреждениями в зависимости от локализации и тяжести травмы, стабильности остеосинтеза и особенностей хирургической тактики.

**Объекты и методы.** Исследование основано на анализе результатов лечения пациентов с сочетанными лицевыми повреждениями, находившихся под динамическим наблюдением в раннем и отдалённом послеоперационных периодах.

Оценка восстановления проводилась с использованием системы критериев, включающей функциональные (стабильность окклюзии, объём открывания рта, мимическая активность, зрительные функции, носовое дыхание), анатомические (состояние костных фрагментов и остеосинтеза по данным КТ/КЛКТ), психоэмоциональные (уровень тревоги и депрессии по шкалам HADS и Бека), а также социальные и профессиональные показатели (самообслуживание, социальная активность, сроки временной нетрудоспособности и возвращение к трудовой деятельности).

Для интегральной оценки результатов восстановления использовалась специализированная компьютерная программа, зарегистрированная в Государственном реестре программ для ЭВМ (DGU № 58633).

**Результаты.**

Анализ показал, что полное или удовлетворительное функциональное восстановление достигалось у 70–85% пациентов, преимущественно при своевременном хирургическом лечении и биомеханически обоснованной стабилизации костных структур. У данной категории пациентов отмечалось восстановление стабильной окклюзии, достаточного объема открывания рта ( $\geq 35$ –40 мм), симметрии мимических движений и отсутствие выраженных нарушений зрения и носового дыхания. При многоуровневых и краниофациальных повреждениях сроки функционального восстановления были достоверно более продолжительными, а частота остаточных нарушений достигала 25–40%, что коррелировало с тяжестью травмы и результатами биомеханического анализа. Возвращение к профессиональной деятельности в прежнем объеме отмечалось у 60–75% пациентов, преимущественно при изолированных и ограниченных сочетанных повреждениях. Средние сроки временной нетрудоспособности составляли от 8 до 14 недель и увеличивались при сочетании лицевых травм с черепно-мозговыми, орбитальными и сосудисто-нервными повреждениями. Психоземotionalные расстройства тревожно-депрессивного спектра выявлялись у 20–30% пациентов и оказывали негативное влияние на социальную адаптацию и темпы профессионального восстановления, особенно при наличии выраженных эстетических дефектов.

**Заключение.** Результаты исследования свидетельствуют о том, что эффективность социальной и профессиональной реабилитации пациентов с сочетанными лицевыми повреждениями напрямую зависит от комплексного лечебно-диагностического подхода, включающего анализ механизма травмы, биомеханически обоснованное хирургическое лечение и этапную реабилитацию. Интеграция функциональных, психоземotionalных и социально-трудовых критериев позволяет объективно оценивать долгосрочные результаты лечения и

имеет важное значение для разработки алгоритмов ведения данной категории пациентов.

## Литература

1. WHOQOL Group. WHOQOL-BREF: Introduction, administration, scoring and generic version of the assessment. WHO, 1996.
2. Боймурадов Шухрат Абдужалилович, Хатамов Улугбек Алтибаевич, & Усманов Саидбало Усмон угли. (2024). ВЛИЯНИЕ СРЕДСТВ ИНДИВИДУАЛЬНОЙ МОБИЛЬНОСТИ НА УВЕЛИЧЕНИЕ РИСКА ТРАВМ ЧЕЛЮСТНО ЛИЦЕВОЙ ОБЛАСТИ В ЗАВИСИМОСТИ ОТ ВОЗРАСТНОЙ КАТЕГОРИИ. Zenodo. <https://doi.org/10.5281/zenodo.13759177>

## ХИРУРГИЧЕСКИЕ МЕТОДИКИ ДЕКОМПРЕССИИ ТРОЙНИЧНОГО НЕРВА: СОВРЕМЕННЫЙ ВЗГЛЯД.

*Асилов Ш.Х., Тураханов С.В*  
*Ташкентский государственный медицинский университет*

**Актуальность.** Невралгия тройничного нерва является одной из наиболее тяжёлых форм хронической лицевой боли, характеризующейся выраженными пароксизмальными болевыми приступами, резистентностью к медикаментозной терапии и значительным снижением качества жизни пациентов. Несмотря на развитие фармакологических подходов, длительное применение антиконвульсантов часто ограничено побочными эффектами, лекарственной устойчивостью и снижением эффективности со временем. В условиях роста продолжительности жизни и увеличения числа пациентов пожилого возраста проблема выбора оптимальной лечебной тактики приобретает особую значимость. Современные данные нейровизуализации подтверждают ключевую роль

сосудисто-нервного конфликта в патогенезе классической формы невралгии тройничного нерва, что обосновывает необходимость хирургической декомпрессии как патогенетически направленного метода лечения. Одновременно с этим активное развитие микрохирургических, эндоскопических и радиохирurgical технологий требует систематизации накопленного клинического опыта и сравнительного анализа эффективности различных хирургических методик. В связи с этим изучение современных хирургических подходов к декомпрессии тройничного нерва является актуальной задачей нейрохирургии и клинической неврологии.

**Цель.** Целью настоящего исследования является анализ и сравнительная оценка современных хирургических методик декомпрессии тройничного нерва с точки зрения их клинической эффективности, безопасности, показаний к применению и влияния на качество жизни пациентов с невралгией тройничного нерва.

**Материалы и методы.** В основу исследования положен анализ современных отечественных и зарубежных публикаций, посвящённых хирургическому лечению невралгии тройничного нерва, за период последних 15–20 лет. Используются данные клинических исследований, систематических обзоров, метаанализов и рекомендаций профессиональных нейрохирургических и неврологических сообществ. В рамках анализа рассмотрены основные хирургические методики декомпрессии тройничного нерва, включая микроваскулярную декомпрессию, перкутанные вмешательства (баллонная компрессия, глицероловая ризотомия, радиочастотная термокоагуляция), стереотаксическую радиохирurgical и эндоскопические методы. Оценивались показатели краткосрочной и долгосрочной эффективности, частота рецидивов болевого синдрома, спектр послеоперационных осложнений и уровень функциональных нарушений. Дополнительно учитывались данные магнитно-резонансной томографии высокого разрешения, позволяющие выявлять сосудисто-нервные конфликты, а также

клинические критерии отбора пациентов для различных видов хирургического вмешательства.

**Результаты и обсуждение.** Анализ литературных данных показал, что микроваскулярная декомпрессия является наиболее эффективным хирургическим методом лечения классической невралгии тройничного нерва при наличии подтверждённого сосудисто-нервного конфликта. Устойчивое купирование болевого синдрома в отдалённом периоде наблюдается у большинства пациентов, при этом сохраняется чувствительность лица и минимизируется риск хронических сенсорных нарушений. Однако инвазивность вмешательства и наличие анестезиологических рисков ограничивают применение данного метода у пациентов пожилого возраста и с тяжёлой соматической патологией. Перкутанные методы декомпрессии характеризуются меньшей травматичностью и возможностью выполнения у пациентов с высоким операционным риском. В то же время их эффективность в долгосрочной перспективе ниже, а частота рецидивов болевого синдрома выше по сравнению с микроваскулярной декомпрессией. Радиочастотная термокоагуляция и баллонная компрессия демонстрируют высокую краткосрочную эффективность, однако ассоциированы с развитием гипестезии и парестезий. Стереотаксическая радиохирургия отличается минимальной инвазивностью и хорошей переносимостью, однако эффект носит отсроченный характер и может сопровождаться стойкими сенсорными нарушениями. Эндоскопические методы декомпрессии представляют собой перспективное направление, позволяющее снизить травматичность классической микроваскулярной декомпрессии при сохранении высокой эффективности, однако требуют дальнейшего накопления клинических данных.

**Заключение.** Современные хирургические методики декомпрессии тройничного нерва являются эффективным и патогенетически обоснованным методом лечения медикаментозно-резистентной невралгии тройничного нерва. Микроваскулярная

декомпрессия остаётся методом выбора при наличии сосудисто-нервного конфликта и удовлетворительном общем состоянии пациента. Перкутанные и радиохирургические методы представляют собой важную альтернативу у пациентов с высоким операционным риском или противопоказаниями к открытому вмешательству. Оптимальный выбор хирургической тактики должен основываться на индивидуальной оценке клинических, нейровизуализационных и соматических факторов, а также учитывать опыт нейрохирургического центра. Дальнейшие исследования и внедрение современных технологий направлены на повышение безопасности вмешательств, снижение частоты осложнений и улучшение отдалённых клинических результатов.

**Ключевые слова.** Тройничный нерв, нейровизуализация, невралгия, микроваскулярная компрессия, болевой синдром.

## **ЦИФРОВОЕ ПРОГНОЗИРОВАНИЕ ОСЛОЖНЕНИЙ СОЧЕТАННЫХ ЧЕЛЮСТНО-ЛИЦЕВЫХ ТРАВМ**

*Хатамов Улугбек Алтибаевич*

к.м.н. (PhD)

Ташкентский государственный медицинский университет,

Ташкент, Республика Узбекистан

*e-mail: hatamovulugbek@yahoo.com*

**Введение.** Сочетанные травмы челюстно-лицевой области характеризуются высокой вариабельностью клинических проявлений, многоуровневым характером повреждений и значительным риском развития диагностических, тактических и послеоперационных осложнений. Традиционные клиничко-лучевые методы диагностики ориентированы преимущественно на выявление уже сформировавшихся повреждений и обладают ограниченными возможностями прогнозирования неблагоприятных исходов.

В этой связи актуальной задачей является внедрение цифровых аналитико-прогностических инструментов, позволяющих выявлять факторы риска осложнений на этапах диагностики и планирования лечения.

**Цель работы.** Оценить возможности специализированного цифрового программного комплекса (DGU № 58396) в прогнозировании осложнений сочетанных травм челюстно-лицевой области и профилактике диагностических и тактических ошибок.

**Объекты и методы.** Прогнозирование осложнений осуществлялось с использованием программного обеспечения для электронных вычислительных машин «Программа оценки и диагностики сочетанных челюстно-лицевых травм», зарегистрированного в Государственном реестре программ для ЭВМ (№ DGU 58396). Программный комплекс использовался как аналитико-прогностический инструмент, интегрирующий клинические данные (механизм, локализация и сочетанность повреждений, тяжесть состояния), результаты лучевой диагностики (КТ/КЛКТ), данные биомеханического моделирования напряжённо-деформированного состояния костных структур, а также параметры хирургической тактики и остеосинтеза. На основе совокупного анализа формировались прогнозы вероятности развития диагностических ошибок, нестабильности остеосинтеза, вторичных смещений костных фрагментов и послеоперационных осложнений.

**Результаты.** Применение цифрового программного комплекса позволило выявить устойчивые клиничко-биомеханические паттерны, ассоциированные с повышенным риском осложнений. Наибольшей прогностической значимостью обладали осложнения, связанные с вторичными смещениями костных фрагментов, нестабильностью фиксации, поздней верификацией орбитальных и ЛОР-повреждений, а также развитием инфекционно-воспалительных процессов.

Зоны максимальной концентрации напряжений, определённые при конечно-элементном моделировании, пространственно совпадали с областями последующих вторичных деформаций и нестабильности остеосинтеза, что подтверждает их ключевую роль в прогнозировании неблагоприятных исходов.

По данным ретроспективного анализа, использование ИИ-ориентированного прогнозирования на базе программного комплекса DGU № 58396 потенциально позволяет снизить частоту поздней диагностики осложнений на 15–30% и уменьшить количество повторных хирургических вмешательств, обусловленных нестабильностью фиксации и вторичными деформациями.

**Заключение.** Цифровой программный комплекс DGU № 58396 является эффективным инструментом поддержки клинического принятия решений при сочетанных травмах челюстно-лицевой области. Его использование обеспечивает переход от реактивной модели лечения к превентивной, ориентированной на прогнозирование осложнений и профилактику диагностических и тактических ошибок. Интеграция клинических, лучевых и биомеханических данных в рамках единой цифровой платформы повышает предсказуемость клинических исходов и обосновывает целесообразность внедрения интеллектуальных технологий в систему комплексного ведения пациентов с сочетанными лицевыми повреждениями.

## **Литература**

11. Свидетельство о государственной регистрации программы для ЭВМ № DGU 58396. Министерство юстиции Республики Узбекистан, 2025.

12. Боймуратов Шухрат Абдужалилович, Хатамов Улугбек Алтибаевич, & Усманов Саидало Усмон угли. (2024). Влияние средств индивидуальной мобильности на увеличение риска травм челюстно лицевой области в зависимости от возрастной категории. Zenodo. <https://doi.org/10.5281/zenodo.13759177>

# ЦИФРОВЫЕ ПРОТОКОЛЫ И КЛКТ-ДИАГНОСТИКА ОДОНТОГЕННЫХ ВОСПАЛИТЕЛЬНЫХ ПРОЦЕССОВ НА РАННИХ СТАДИЯХ

*Абдухалимова Нилуфар Хусниддиновна  
Студент, 4 курс,  
Научный руководитель, PhD, Доцент,  
Хатамов Улугбек Алтибаевич  
Ташкентский Международный Университет Кимё, г. Ташкент  
hatamovulugbek@yahoo.com*

**Введение.** Одонтогенные воспалительные процессы челюстно-лицевой области занимают важное место в стоматологической и челюстно-лицевой патологии и продолжают оставаться актуальной проблемой клинической практики. Источником инфекции, как правило, являются ткани зуба и периодонта, откуда воспалительный процесс может распространяться на костные структуры челюстей и окружающие мягкие ткани, приводя к развитию локальных и распространённых осложнений [1]. Значительные трудности представляет диагностика одонтогенных воспалений на ранних стадиях, когда клинические проявления могут быть минимальными или нехарактерными. На ранних стадиях данные состояния могут протекать со стертой клинической симптоматикой, в таких случаях воспалительные изменения часто выявляются уже на этапе выраженного клинического течения, что затрудняет лечение и увеличивает риск развития гнойно-воспалительных осложнений челюстно-лицевой области [1,2]. Традиционные методы визуализации, такие как прицельная рентгенография и ортопантомография, обладают ограниченной информативностью вследствие двумерного изображения и наложения анатомических структур. В связи с этим внедрение цифровых протоколов и конусно-лучевой компьютерной томографии

(КЛКТ) рассматривается как перспективное направление ранней диагностики одонтогенных воспалительных процессов [3].

**Цель работы.** Проанализировать диагностические возможности КЛКТ и цифровых протоколов в выявлении одонтогенных воспалительных процессов на ранних стадиях на основе анализа современных литературных источников.

**Объекты и методы.** В работе проведён анализ учебной литературы по челюстно-лицевой хирургии и хирургической стоматологии, современных обзорных и оригинальных научных публикаций, посвящённых диагностике одонтогенных воспалительных заболеваний и применению КЛКТ в челюстно-лицевой области [1–4].

**Результаты.** Одонтогенные воспалительные процессы развиваются в результате инфицирования тканей посредством проникновения микробной флоры из очага инфекции в области зуба, в окружающие костные и мягкие ткани. На ранних этапах воспаления патологические изменения представляют микроструктурный характер и могут не сопровождаться выраженной клинической симптоматикой, что затрудняет их своевременное выявление [1]. При использовании традиционных двумерных методов рентгенологического исследования начальные признаки воспалительных изменений костной ткани могут оставаться не выявленными. Ограничения 2D-диагностики связаны с суммацией теней, искажением размеров патологического очага и отсутствием информации о глубине и пространственном распространении воспалительного процесса [4]. Конусно-лучевая компьютерная томография является методом трёхмерной визуализации, обеспечивающим высокую пространственную разрешающую способность, согласно данным литературы, диагностическое преимущество конусно-лучевой компьютерной томографии при ранних одонтогенных воспалительных процессах обусловлено возможностью выявления микроструктурных изменений губчатого вещества кости до формирования выраженной деструкции кортикальной

пластинки. В отличие от прицельной рентгенографии и ортопантомографии, КЛКТ позволяет обнаруживать участки локального снижения костной плотности и трабекулярной перестройки, которые не визуализируются на двумерных изображениях из-за проекционного характера и суммации анатомических структур [4]. Кроме того, трёхмерная визуализация обеспечивает выявление воспалительных очагов, смещённых относительно верхушки корня и локализованных вне плоскости стандартного рентгенологического исследования, а также ранние изменения кортикальных пластинок, имеющие принципиальное значение для ранней диагностики одонтогенных инфекций [1,2]. Включение КЛКТ в цифровые диагностические протоколы способствует стандартизации обследования пациентов и повышению точности интерпретации полученных данных. Трёхмерное изображение исследуемой области позволяет объективно оценить локализацию, объём и распространённость воспалительного очага, что имеет большое значение для принятия клинических решений [2,3,4]. По данным современных исследований, КЛКТ превосходит двумерные методы диагностики в выявлении ранних форм одонтогенных воспалений, особенно в области верхней челюсти и дна верхнечелюстной пазухи [2]. Все вышеперечисленное несомненно помогает своевременно выявить патологические изменения на ранних этапах, что способствует снижению риска распространения инфекции и повышает эффективность последующего лечения [1,2,].

### **Заключение**

Приведенный анализ из литературных источников, показывает, что применение цифровых диагностических протоколов и конусно-лучевой компьютерной томографии дает возможность ранней диагностики одонтогенных воспалительных процессов. КЛКТ обеспечивает высокую информативность при выявлении начальных костных изменений и позволяет повысить качество диагностического этапа в практике врача-стоматолога. Использование данных методов имеет

актуальное значение для профилактики осложнений и оптимизации оказания стоматологической помощи пациентам с одонтогенной инфекцией. Также является полезным навыком для студентов и молодых специалистов, так как освоение принципов КЛКТ-диагностики является одним из этапов формирования клинического мышления и понимания современных подходов в диагностике челюстно-лицевой хирургии.

### Список литературы

- 1) Афанасьев В.В. Хирургическая стоматология. — М.: ГЭОТАР-Медиа.
- 2) Odontogenic infections of the head and neck. NCBI Bookshelf.
- 3) Scarfe W.C., Farman A.G. Clinical applications of cone-beam computed tomography in dental practice. Journal of the Canadian Dental Association.
- 4) White S.C., Pharoah M.J. Oral radiology: principles and interpretation.

### **ЦИФРОВЫЕ ПРОТОКОЛЫ ПЛАНИРОВАНИЯ ОПЕРАЦИЙ В ЧЛХ С ИСПОЛЬЗОВАНИЕМ ПРОГРАММНОГО КОМПЛЕКСА REALGUIDE: ОТ ДИАГНОСТИКИ ДО РЕАЛИЗАЦИИ**

*Эргашев Б., Жураев Х.А., Гизатуллина А.М.  
Ташкентский государственный медицинский университет,  
Ташкент, Узбекистан*

**Актуальность.** Переход от методик «свободной руки» к цифровым протоколам в челюстно-лицевой хирургии (ЧЛХ) необходим для минимизации рисков в анатомически сложных зонах. ПО RealGUIDE обеспечивает прецизионное планирование, объединяя данные КЛКТ и интраорального сканирования в единую среду. Это устраняет разобщенность специалистов, снижает инвазивность и повышает точность лечения.

**Цель:** оценить эффективность навигационной хирургии с применением RealGUIDE в комплексном лечении патологий ЧЛЮ.

**Материалы и методы.** Проанализировано лечение 25 пациентов. Протокол включал фузию данных DICOM (КЛКТ) и STL (IOS) в RealGUIDE, протетически ориентированное 3D-моделирование и изготовление навигационных шаблонов с титановыми втулками методом аддитивного производства.

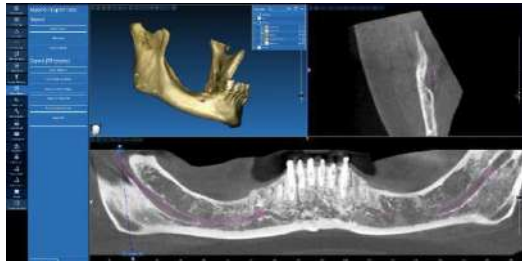


Рис.1

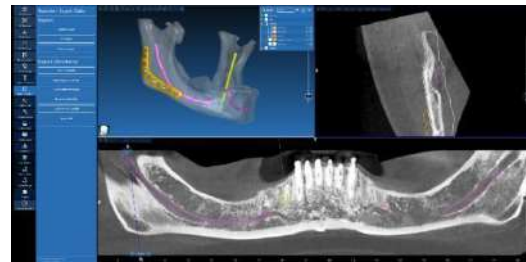


Рис. 2

На рисунке 1 изображено виртуальное совмещение данных КЛКТ и интраорального сканирования в программе RealGUIDE для планирования операции с учетом анатомических рисков и ортопедических задач. На рисунке 2 показан навигационный шаблон с титановыми втулками, напечатанный на 3D-принтере, который позволяет установить имплантаты с точностью до 0,5–0,9 мм.

На 3 рисунке показано виртуальное совмещение данных КЛКТ и интраорального сканирования с минимальным линейным отклонением апекса имплантатов с виртуальным планом, подтверждающий точность и безопасность цифрового планирования.

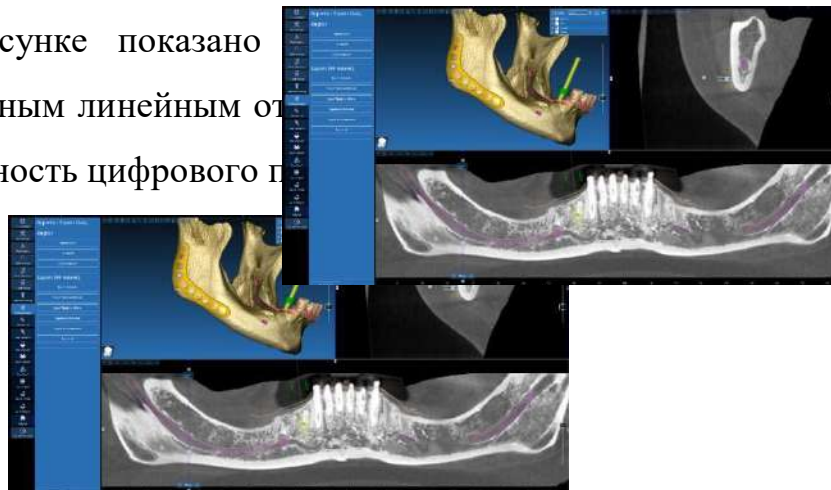


Рис. 3

**Результаты.** Использование RealGUIDE сократило время операций на 30-40%. Интраоперационно подтверждено соответствие костного ложа виртуальному плану. Линейное отклонение апекса имплантатов составило не более 0,5–0,9 мм. Визуализация зон риска (нижнечелюстной канал, гайморовы пазухи) позволила

адаптировать протокол в реальном времени, обеспечив высокую безопасность вмешательства.

**Выводы.** Система RealGUIDE реализует сквозной контроль качества от диагностики до фиксации конструкций. Цифровое планирование повышает точность позиционирования имплантатов и улучшает функционально-эстетические результаты реабилитации в ЧЛХ.

#### **Список используемой литературы.**

1. Абакаров С.И. и др. Точность навигационной хирургии // Стоматология. – 2021. – №4. – С. 52–57.
2. Beretta M. et al. Accuracy of computer-aided templates // J Maxillofac Surg. – 2019. – №2. – С. 15–22.
3. Cortes A.R. et al. Digital Workflow in OMS // Pocket Dentistry. – 2022. – Vol. 7. – P. 112–120.
4. Saini R.S. et al. 3D imaging accuracy // Digital Health. – 2024. – Vol. 10.
5. ZimVie Digital. RealGUIDE White Paper. – 2024.
6. Srivastava G. et al. Digital workflow in prosthetics // Acta Odontol. – 2023. – №40.
7. Иванов С.Ю., Мураев А.А. Цифровые технологии в ЧЛХ // Вестник дентальной имплантологии. – 2022. – №1.

## **ЭФФЕКТИВНОСТЬ СОВРЕМЕННЫХ ЭНДОДОНТИЧЕСКИХ ТЕХНОЛОГИЙ ПРИ ЛЕЧЕНИИ ХРОНИЧЕСКОГО АПИКАЛЬНОГО ПЕРИОДОНТИТА**

*Мухиддинова Мухлиса Азаматовна магистр 1 курса  
Научный руководитель: Ибрагимова Малика Худайбергеновна  
профессор кафедры госпитальной терапевтической стоматологии,  
доктор медицинских наук  
Ташкентский Государственный Медицинский Университет*

**Актуальность.** Хронический апикальный периодонтит (ХАП) по-прежнему занимает значимое место среди воспалительных заболеваний периапикальных тканей и широко встречается в клинической практике врача-стоматолога-терапевта. По данным различных авторов, частота выявления данной патологии у пациентов с осложнёнными формами кариеса составляет 35–50% (Караков К.Г., 2017; Дегтярева Л.А., 2015). Высокая распространённость заболевания во многом обусловлена особенностями его клинического течения, которое нередко носит хронический и малосимптомный характер. Сохранение микробной флоры в труднодоступных анатомических зонах способствует поддержанию хронического воспаления и развитию рецидивов в периапикальных тканях.

Использование цифровых технологий, в частности систем на основе искусственного интеллекта, таких как Diagnocat, позволяет повысить точность диагностики, объективно оценивать состояние периапикальных тканей и контролировать эффективность проводимого лечения, что определяет актуальность выбранной темы.

**Цель исследования.** Оценить эффективность применения современных эндодонтических технологий при лечении хронического апикального периодонтита.

**Материал и методы исследования.** В работе использован обзорно-аналитический метод исследования, основанный на анализе отечественных и зарубежных научных публикаций, посвящённых вопросам распространённости хронического апикального периодонтита, особенностям его диагностики и лечения, а также применению современных эндодонтических и цифровых технологий в клинической практике.

**Результаты и обсуждение.** Анализ литературных источников показал, что внедрение современных эндодонтических технологий способствует повышению эффективности лечения хронического апикального периодонтита. Применение усовершенствованных методов инструментальной обработки корневых каналов в сочетании с активной ирригацией позволяет улучшить очистку инфицированных тканей и снизить микробную контаминацию.

Существенную роль играет применение цифровых методов визуализации и ИИ-систем, позволяющих выявлять патологические изменения на ранних этапах и объективно оценивать динамику лечения. В совокупности данные подходы повышают качество эндодонтической помощи и снижают риск развития рецидивов заболевания.

### **Выводы.**

1. Хронический апикальный периодонтит остаётся актуальной проблемой современной терапевтической стоматологии вследствие высокой распространённости и сложности лечения.
2. Применение современных эндодонтических технологий способствует повышению эффективности дезинфекции корневых каналов и улучшению результатов лечения.
3. Комплексный подход с использованием инновационных диагностических и цифровых технологий позволяет повысить точность диагностики, улучшить контроль эффективности лечения и снизить частоту рецидивов хронического апикального периодонтита.

### **Литература**

1. Клиффорд А., Рудли Ж. Дезинфекция в эндодонтии — цунами ирригации. Эндодонтическая практика 2008; 2: 7—14
2. Боровский Е.В. Стандарт эндодонтического лечения. Эндодонтический вестник 2001; 2: 1—2.
3. Болячин А.В. Основные принципы и методики ирригации системы корневого канала в эндодонтии. Клиническая эндодонтия 2008; 1—2: 15—19.

## **СОВЕРШЕНСТВОВАНИЕ МЕТОДИКИ ХИРУРГИЧЕСКОГО ЛЕЧЕНИЯ И РЕАБИЛИТАЦИЯ БОЛЬНЫХ С АНОМАЛИЯМИ ЧЕЛЮСТЕЙ**

*Темаев А.В. , Редько Н.А., Дробышев А.Ю.*

*Федеральное государственное бюджетное образовательное учреждение  
высшего образования «РОССИЙСКИЙ УНИВЕРСИТЕТ МЕДИЦИНЫ»*

*Кафедра челюстно-лицевой и пластической хирургии*

**Актуальность.** Рост числа ортогнатических операций увеличивает риск нейросенсорных нарушений ветвей тройничного нерва, что приводит к стойким функциональным расстройствам и снижению качества жизни пациентов. Актуальной задачей является разработка методов, оптимизирующих восстановление и снижающих риск осложнений после остеотомии. Перспективным направлением считается применение аутологичных биологически активных материалов, таких как Plasma Rich in Growth Factors (PRGF, VTI-Endoret, Испания) – концентрат тромбоцитов, богатый факторами роста. PRGF способствует ускоренной регенерации тканей, снижению воспаления и боли, что может повысить эффективность и безопасность операций. Сравнительная оценка его применения при межкортикальной остеотомии нижней челюсти является важной научно-практической задачей.

**Цель работы** – изучить и оценить влияние биорегенеранта PRGF на

восстановление нейросенсорной чувствительности III ветви тройничного нерва после межкортикальной остеотомии нижней челюсти.

**Материалы и методы.** На кафедре челюстно-лицевой и пластической хирургии Российского Университета Медицины проведено клиническое обследование 20 пациентов (18-45 лет) с челюстно-лицевыми аномалиями, перенесших ортогнатическую операцию в период с июля по декабрь 2025 года. Пациенты разделены на две группы: 1) пациенты со II и III скелетным классом, которым выполнена межкортикальная остеотомия нижней челюсти с применением PRGF на одной стороне; 2) контрольная группа пациентов с аналогичными аномалиями, перенесших остеотомию без применения биоматериалов. В послеоперационном периоде всем назначался комплексный курс лечения (фармакотерапия, физиотерапия). Оценка состояния проводилась через 1 день, 1 неделю, 1, 3, 6 и 12 месяцев после операции с использованием клинических и инструментальных методов. На основе данных планируется разработка алгоритма диагностики и протокола лечения нейросенсорного дефицита.

**Результаты исследования.** У 75% пациентов, перенесших остеотомию с применением PRGF, отмечена выраженная положительная динамика восстановления чувствительности. Через 1 неделю наблюдалось улучшение нейросенсорных показателей на ~25% от исходного уровня. Через 1 месяц степень восстановления достигала ~45%, с уменьшением парестезий и онемения. К 3 месяцу показатели восстановления увеличивались до ~75%. Данная динамика связывается с комбинированным действием PRGF, фармакотерапии и физиотерапии, усиливающих регенеративные процессы. PRGF показал способность ускорять восстановление нервной проводимости по сравнению со стандартным лечением, что положительно отражалось на

качестве жизни и сроках возвращения пациентов к привычной активности.

**Выводы.** Применение биологически активных материалов (PRGF) при межкортикальной остеотомии у пациентов с зубочелюстными аномалиями является перспективным направлением, способствующим ускоренной регенерации нервных и мягких тканей, снижению риска осложнений и сокращению сроков реабилитации. Включение биостимулирующих технологий в стандартные протоколы улучшает предсказуемость результатов и качество жизни пациентов. Однако для подтверждения высокой эффективности и стандартизации метода требуется увеличение выборки и дальнейшие исследования.

#### **Список литературы.**

1. Сорвин В.А., Дробышев А.Ю. и др. Осложнения хирургического лечения пациентов с врожденными аномалиями челюстей. Пластическая хирургия и эстетическая медицина. 2020.
2. Сорвин В.А., Дробышев А.Ю. и др. Интраоперационные осложнения хирургического лечения пациентов с врожденными аномалиями челюстей. Альманах клинической медицины. 2016.
3. Дробышев А.Ю., Свиридов Е.Г. и др. Особенности клиники, диагностики комбинированного лечения пациентов с аномалиями челюстей и заболеваниями ВНЧС. Альманах клинической медицины. 2016.
4. Сорвин В.А., Дробышев А.Ю. и др. Анализ послеоперационных осложнений хирургического лечения пациентов с врожденными аномалиями челюстей. Российская стоматология. 2018.
5. Заборовский В.В., Дробышев А.Ю. и др. Особенности клиники и диагностики

пациентов с идиопатической резорбцией мышечковых отростков. Российская стоматология. 2018.

6. Сорвин В.А., Дробышев А.Ю. и др. Анализ и профилактика интраоперационных осложнений хирургического лечения пациентов с врожденными аномалиями челюстей. Российский журнал «Голова и шея». 2019.

## Содержание

|     |  |    |
|-----|--|----|
| 1.  | <b>BOLALARDA JAG‘ SUYAKLARI SINISHLARIDAN KEYINGI REABILITATSIYA VA ASORATLARNING OLDINI OLISH</b><br><i>Dusmuxamedov Mahmud.Zakirovich,Adxamjonova Gulira`no.Alisher qizi.,</i>   | 3  |
| 2.  | <b>BOLALARDA TISHLARNING TRAVMATIK CHIQISHINI DAVOLASH USULLARINI QIYOSIY BAHOLASH</b><br><i>Pulatov A.I., Adbakimov A.G.</i>  | 5  |
| 3.  | <b>BURUN SOHASIDAGI BAZAL HUYAYRALI KARSINOMANI JARROHLIK YO‘LI BILAN OLIB TASHLAGANDAN SO‘NG HOSIL BO‘LGAN DEFEKTLARNI PLASTIK REKONSTRUKSIYA QILISHNING OPTIMAL USULINI TANLASH.</b><br><i>Donoboyev Sh.B, Ganiev A.A., Egamberdiyev S.K</i> | 13 |
| 4.  | <b>CRITERIA FOR THE USE OF A FIBULAR FREE FLAP IN MIDFACE RECONSTRUCTION</b><br><i>Shamsutdinov Timur Rustamovich, Khramova Natalia Vladimirovna</i>   | 16 |
| 5.  | <b>DIFFERENTIAL DIAGNOSIS OF MAXILLOFACIAL INFLAMMATORY DISEASES BASED ON ARTIFICIAL INTELLIGENCE TECHNOLOGIES</b><br><i>S.B. Kabulova , Sh.Y. Mukhamedova</i>   | 18 |
| 6.  | <b>MODERN DIAGNOSTICS AND TREATMENT OF PURULENT-INFLAMMATORY DISEASES OF THE MAXILLOFACIAL REGION</b><br><i>S.B. Kabulova , Sh.Y. Mukhamedova</i>  | 20 |
| 7.  | <b>ODONTOGEN YUQORI JAG‘ SINUSITINI DAVOLASH USULLARINI TAKOMILLASHTIRISH.</b><br><i>Bimbetov Sipatdin Salievich, Gafurov Zafar Atxamovich</i>   | 22 |
| 8.  | <b>SUN‘IY INTELLEKTNING ZAMONAVIY TIBBIYOTDAGI GLOBAL VA STRATEGIK AHAMIYATI</b><br><i>Abdujalilova I.A., Muxamedova Sh.Yu., Olomjonov T.A.</i>  | 24 |
| 9.  | <b>TIBBIY TA‘LIMDA RAQAMLASHTIRISH VA SUN‘IY INTELLEKTNING ISTIQBOLLARI (YUZ-JAG‘ JARROHLIGI YO‘NALISHIDA)</b><br><i>Sattorova D.G., Farmonova N.A.</i>  | 27 |
| 10. | <b>YUZ-JAG‘ SKELETINI REKONSTRUKSIYASIDA NAVIGATSION JARROHLIK TEXNOLOGIYALARINING AHAMIYATI</b><br><i>Boymurodov Sh.A.,Farmonov Sh.F.,Iminov K.O.,Farmonova N.A.</i>  | 29 |
| 11. | <b>YUZ-JAG‘ SOHASINING YIRINGLI-YALLIG‘LANISH KASALLIKLARINI ZAMONAVIY TASHXISLASH VA DAVOLASH</b><br><i>Abdujalilova I.A., Muxamedova Sh.Yu.,Imomjonov U.E.</i>   | 31 |
| 12. | <b>АКТИВНОЕ ВНЕДРЕНИЕ ИСКУССТВЕННОГО ИНТЕЛЛЕКТА В ПРАКТИКУ ХИРУРГА-СТОМАТОЛОГА</b><br><i>Хомидов Мухаммад Абдусобитович, Джахангирова Дилором Абдулхаевна, Бахтиёрова Нигорахон Кахрамон кизи</i>  | 33 |
| 13. | <b>ВЛИЯНИЕ ГОРМОНАЛЬНОГО СТАТУСА НА ИНТЕГРАЦИЮ ДЕРМАЛЬНЫХ ФИЛЛЕРОВ У ЖЕНЩИН РЕПРОДУКТИВНОГО ВОЗРАСТА</b><br><i>Иминов К.О., Хайриева М. Ш.</i>   | 35 |

|     |   |    |
|-----|---|----|
| 14. | <b>ВЫБОР ОПТИМАЛЬНОГО МЕТОДА ЛЕЧЕНИЯ Фолликулярных кист челюстей (Обзор литературы)</b><br><i>Назаров Зафар Зиёдуллаевич, Назарова Шахноза Хасановна, Бахтиёрва Нигорахон Кахрамон кизи</i>                                   | 37 |
| 15. | <b>ГЕНЕТИЧЕСКИЕ ПРЕДИКТОРЫ РАЗВИТИЯ ТРОМБОЗОВ ВЕН ЧЕЛЮСТНО-ЛИЦЕВОЙ ОБЛАСТИ</b><br><i>Гафуров З.А.</i>   | 39 |
| 16. | <b>ДИАГНОСТИЧЕСКАЯ ЦЕННОСТЬ МКЭ-МОДЕЛИРОВАНИЯ ПРИ ВЫБОРЕ БИОДЕГРАДИРУЕМОГО ИЛИ МЕТАЛЛИЧЕСКОГО ОСТЕОСИНТЕЗА ПРИ ПЕРЕЛОМАХ НИЖНЕЙ ЧЕЛЮСТИ</b><br><i>Шомуродов К.Э., Тошпулатов Б.Б, Нармахматов Б.Т.</i>                        | 40 |
| 17. | <b>ЗНАЧЕНИЕ ПРЕДОПЕРАЦИОННОЙ ПОДГОТОВКИ В ОПРЕДЕЛЕНИИ ХИРУРГИЧЕСКОЙ ТАКТИКИ ОТКРЫТОГО СИНУС-ЛИФТИНГА И ПРОФИЛАКТИКЕ ИНТРАОПЕРАЦИОННЫХ И ПОСЛЕОПЕРАЦИОННЫХ ОСЛОЖНЕНИЙ.</b><br><i>Я.И. Скакунов, А.Ю. Дробышев, Н.А. Редько</i> | 42 |
| 18. | <b>ИЗУЧЕНИЕ ПРОЦЕССОВ РЕГЕНЕРАЦИИ И СТРУКТУРНЫХ ИЗМЕНЕНИЙ КОЖИ У КРЫС</b><br><i>Юсупова Д.З. Алимжанов К.Х.</i>   | 47 |
| 19. | <b>ИННОВАЦИОННЫЕ ПОДХОДЫ К РЕГЕНЕРАЦИИ ЗУБНЫХ И ДЕСНЕВЫХ ТКАНЕЙ НА ОСНОВЕ 3D-БИОПРИНТИНГА</b><br><i>Азамкулова Дурдона Бахриддин кизи, Шамсиева Озода Бахтиёрвна, Хатамов Улугбек Алтибаевич</i>                              | 50 |
| 20. | <b>ИННОВАЦИОННЫЕ ПОДХОДЫ СТВОЛОВЫХ КЛЕТОК В СТОМАТОЛОГИИ</b><br><i>Алиходжаев Самандар Сардорovich, Хатамов Улугбек Алтибаевич</i>  | 53 |
| 21. | <b>КЛЕТОЧНАЯ ТЕРАПИЯ СТВОЛОВЫМИ КЛЕТКАМИ ДЕФЕКТОВ МЯГКИХ ТКАНЕЙ</b><br><i>Ж.Х.Нишионов, Н.В.Храмова</i>   | 60 |
| 22. | <b>КЛИНИКО-ГЕНЕТИЧЕСКИЕ ПРЕДИКТОРЫ ТЯЖЕЛОГО ТЕЧЕНИЯ ФЛЕГМОН ЧЕЛЮСТНО-ЛИЦЕВОЙ ОБЛАСТИ</b><br><i>Шомуродов К.Э., Гизатуллина А.М.</i>   | 62 |
| 23. | <b>КЛИНИЧЕСКАЯ ОЦЕНКА ЭФФЕКТИВНОСТИ ПРОБИОТИКОВ ПРИ ЛЕЧЕНИИ ПАЦИЕНТОВ С ПЕРЕЛОМАМИ НИЖНЕЙ ЧЕЛЮСТИ</b><br><i>Нармахматов Байрамали Тошпулатович, Гафуров Зафар Атхамович Файзуллаев Сарвар Дилишод огли</i>                    | 64 |
| 24. | <b>КОМПЛЕКСНАЯ ОЦЕНКА СОСТОЯНИЯ ТКАНЕЙ ПАРОДОНТА ПРИ КРАСНОМ ПЛОСКОМ ЛИШАЕ С ПРИМЕНЕНИЕМ ИСКУССТВЕННОГО ИНТЕЛЛЕКТА</b><br><i>Тахирова Камолахон Аброровна.,Каримжоновна Мумтоза Одилевна</i>                                  | 68 |

|     |   |     |
|-----|---|-----|
| 25. | <b>ЛАЗЕРНЫЙ СЕЛЕКТИВНЫЙ ФОТОТЕРМОЛИЗ В ЛЕЧЕНИИ ПАЦИЕНТОВ С ПЛОСКИМИ КАПИЛЛЯРНЫМИ МАЛЬФОРМАЦИЯМИ ГОЛОВЫ И ШЕИ</b><br><i>Жусупбеков Т.Н., Якименко И.И., Дробышев А.Ю., Ваулина Д.С., Возницын Л.В.</i>   | 71  |
| 26. | <b>МЕЖДИСЦИПЛИНАРНОЕ ВЗАИМОДЕЙСТВИЕ ЧЕЛЮСТНО-ЛИЦЕВЫХ ХИРУРГОВ И НЕЙРОХИРУРГОВ ПРИ ЛЕЧЕНИИ СОЧЕТАННОЙ КРАНИОФАЦИАЛЬНОЙ ТРАВМЫ</b><br><i>Арабжонов Азизбек Акмалжон угли, Турахонов Саидкамол Валиханович</i>   | 77  |
| 27. | <b>МИКРОЦИРКУЛЯТОРНЫЕ НАРУШЕНИЯ ПРИ КУРЕНИИ КАК ФАКТОР ПАТОЛОГИЧЕСКОГО РУБЦОБРАЗОВАНИЯ ЛИЦА</b><br><i>Турабов А.А., Сайфиева Ф.Ф., Юсупова Д.З.</i>   | 80  |
| 28. | <b>МОРФОФУНКЦИОНАЛЬНАЯ ЭФФЕКТИВНОСТЬ РЕКОНСТРУКТИВНЫХ МЕТОДИК РЕХЕЙЛЮРИНОПЛАСТИКИ У ПЕДИАТРИЧЕСКИХ ПАЦИЕНТОВ СО ВТОРИЧНЫМИ НОСОВЫМИ ДЕФОРМАЦИЯМИ</b><br><i>Юлдашев Абдуазим Абдувалиевич, Хасанов Шухрат Махмудович, Бекмуратова Чарос Юсуфовна</i> | 82  |
| 29. | <b>МОРФОФУНКЦИОНАЛЬНЫЕ АСПЕКТЫ ПРИМЕНЕНИЯ СЕТЧАТЫХ ИМПЛАНТАТОВ ПРИ ПТОЗЕ МЯГКИХ ТКАНЕЙ ЛИЦА</b><br><i>Шамсутдинов Тимур Рустамович, Храмова Наталья Владимировна</i>  | 86  |
| 30. | <b>ОБОСНОВАНИЕ ДЕНТАЛЬНОЙ ИМПЛАНТАЦИИ У ПАЦИЕНТОВ С ГИПЕРТОНИЧЕСКОЙ БОЛЕЗНЬЮ</b><br><i>Назаров Зафар Зиедуллаевич, Назарова Шахноза Хасановна, Джахангирова Дилором Абдулхаевна</i>   | 89  |
| 31. | <b>ОПИСАТЕЛЬНАЯ ХАРАКТЕРИСТИКА ДИСФУНКЦИЙ ВИСОЧНО-НИЖНЕЧЕЛЮСТНОГО СУСТАВА У ПАЦИЕНТОВ С АКРОМЕГАЛИЕЙ НА ОСНОВАНИИ ДАННЫХ МРТ</b><br><i>Броян Р.Р., Дзеранова Л.К., Дробышев А.Ю., Меликов Э.А., Пигарова Е.А., Хасанов А.Р.</i>                     | 95  |
| 32. | <b>ОПТИМИЗАЦИЯ ЛЕЧЕНИЯ КЕЛОИДНЫХ И ГИПЕРТРОФИЧЕСКИХ РУБЦОВ РАЗЛИЧНОЙ ЭТИОЛОГИИ ЛИЦЕВОЙ ОБЛАСТИ</b><br><i>Мухамедов Исмоил, Мухамедова Хилола, Садыкова Хуршида Кабуловна</i>  | 97  |
| 33. | <b>ОПТИМИЗАЦИЯ РАННЕЙ ДИАГНОСТИКИ МЕЛАНОМЫ КОЖИ ЧЕЛЮСТНО-ЛИЦЕВОЙ ОБЛАСТИ С ПРИМЕНЕНИЕМ МЕТОДОВ НЕИНВАЗИВНОЙ ВИЗУАЛИЗАЦИИ</b><br><i>Магруппова И.Д., Анварова М.И., Джумаева М. А.</i>   | 100 |
| 34. | <b>ОПТИМИЗАЦИЯ РЕКОНСТРУКЦИИ ВЕРХНЕЙ ЧЕЛЮСТИ С ИСПОЛЬЗОВАНИЕМ АУТОТРАНСПЛАНТАТА БОЛЬШЕБЕРЦОВОЙ КОСТИ</b><br><i>Отахонова Мохиноз Ганижон, Храмова Наталья Владимировна, Гафуров Зафар Атхамович</i>   | 102 |

|     |   |     |
|-----|---|-----|
| 35. | <b>ОСОБЕННОСТИ БОЛЕВОЙ ДИСФУНКЦИИ ВИСОЧНО-НИЖНЕЧЕЛЮСТНОГО СУСТАВА У ПАЦИЕНТОВ С РЕВМАТОИДНЫМ АРТРИТОМ</b><br><i>Фотимахон Хасановна Бухарова, Абдуллаев Дилмурод Шарифович, Абдашимов Зафар Бахтиярович</i>                       | 104 |
| 36. | <b>ОЦЕНКА БИОМЕХАНИЧЕСКОЙ ПРОЧНОСТИ СУБПЕРИОСТАЛЬНЫХ ИМПЛАНТАТОВ</b><br><i>Идиев О.Э., Шомуродов К.Э.</i>   | 106 |
| 37. | <b>ОЦЕНКА РАСПРОСТРАНЕННОСТИ И ВЫРАЖЕННОСТИ АСИММЕТРИИ ЛИЦЕВОГО ОТДЕЛА ЧЕРЕПА У ПАЦИЕНТОВ С ГНАТИЧЕСКОЙ ФОРМОЙ МЕЗИАЛЬНОЙ ОККЛЮЗИИ</b><br><i>Тония Давид Самсонович</i>   | 108 |
| 38. | <b>ПАСТКИ ЖАҒ СИНИШЛАРИНИНГ АСОРАТЛАРИНИ ДАВОЛАШНИ ТАКОМИЛЛАШТИРИШ.</b><br><b>Халилов А.А., Абдуллаев Ш.Ю., Имомжонов У.Э.</b>  | 111 |
| 39. | <b>ПЕРСПЕКТИВЫ ПРИМЕНЕНИЯ КСЕНОГЕННОГО ДЕНТИННОГО МАТРИКСА КАК ОСТЕОПЛАСТИЧЕСКОГО МАТЕРИАЛА В ЧЕЛЮСТНО-ЛИЦЕВОЙ ХИРУРГИИ ДЛЯ ЗАМЕЩЕНИЯ ДЕФЕКТОВ ЧЕЛЮСТЕЙ</b><br><i>А.В. Лагута, А.Ю. Дробышев, Н.А. Редько</i>                     | 116 |
| 40. | <b>ПЕРСПЕКТИВЫ ИСПОЛЬЗОВАНИЯ ЦИФРОВЫХ ТЕХНОЛОГИЙ И ИСКУССТВЕННОГО ИНТЕЛЛЕКТА В ДИАГНОСТИКЕ И ПЛАНИРОВАНИИ ДЕНТАЛЬНОЙ ИМПЛАНТАЦИИ</b><br><i>М.М. Мирхайидов, А.А. Акбаров, Л.И. Юсупов</i>   | 120 |
| 41. | <b>ПОВЫШЕНИЕ КАЧЕСТВА ПЕРВИЧНОЙ ДИАГНОСТИКИ В СТОМАТОЛОГИИ ЧЕРЕЗ ВЫЯВЛЕНИЕ СЛУЧАЙНЫХ РЕНТГЕНОЛОГИЧЕСКИХ НАХОДОК МЕТОДОМ КЛКТ</b><br><i>Абдухалимова Нилуфар Хусниддиновна, Хатамов Улугбек Алтибаевич</i>                         | 123 |
| 42. | <b>ПРЕИМУЩЕСТВА ЦИФРОВОГО ПЛАНИРОВАНИЯ МАЛОИНВАЗИВНОГО ХИРУРГИЧЕСКОГО ЛЕЧЕНИЯ ПАЦИЕНТОВ С ФУНКЦИОНАЛЬНЫМИ НАРУШЕНИЯМИ И ЗАБОЛЕВАНИЯМИ ВНЧС</b><br><i>Скосярев Н.С., Митерев А.А., Редько Н.А., Дробышев А.Ю</i>                   | 127 |
| 43. | <b>ПРИМЕНЕНИЕ МЕТОДОВ ИСКУССТВЕННОГО ИНТЕЛЛЕКТА ДЛЯ ПРОГНОЗИРОВАНИЯ ЭФФЕКТИВНОСТИ ДЕНТАЛЬНОЙ ИМПЛАНТАЦИИ ПО ДАННЫМ КОНУСНО-ЛУЧЕВОЙ КОМПЬЮТЕРНОЙ ТОМОГРАФИИ</b><br><i>М.М. Мирхайидов, Л.И. Юсупов, Ф.К. Иминов, М.З. Неъматов</i> | 130 |
| 44. | <b>ПРОГНОЗИРОВАНИЕ ОСЛОЖНЕНИЙ ПРИ СОЧЕТАННОЙ ТРАВМЕ ЧЕЛЮСТНО-ЛИЦЕВОЙ ОБЛАСТИ</b><br><i>Боймуродов Муслимбек Рахмат угли, Махмудов Алишер Ахмедович</i>  | 134 |
| 45. | <b>ПРОГНОЗИРОВАНИЕ РИСКА ОБРАЗОВАНИЯ ПАТОЛОГИЧЕСКИХ ПОСЛЕОПЕРАЦИОННЫХ РУБЦОВ У ПАЦИЕНТОВ С АРТЕРИАЛЬНОЙ ГИПЕРТЕНЗИЕЙ</b><br><i>Абдуллаев Ш.Ю., Юсупова Д.З.,</i>  | 137 |

|     |  |     |
|-----|--|-----|
| 46. | <b>ПРОГНОЗИРОВАНИЕ КЛИНИЧЕСКОЙ ЭФФЕКТИВНОСТИ ДЕНТАЛЬНОЙ ИМПЛАНТАЦИИ НА ОСНОВЕ ДАННЫХ КОНУСНО-ЛУЧЕВОЙ КОМПЬЮТЕРНОЙ ТОМОГРАФИИ С ПРИМЕНЕНИЕМ МЕТОДОВ ИСКУССТВЕННОГО ИНТЕЛЛЕКТА</b><br><i>М.М. Мирхайидов, А.А. Акбаров, А.Г. Абдакимов</i> | 140 |
| 47. | <b>ПРОГНОСТИЧЕСКАЯ МОДЕЛЬ ВЗАИМОСВЯЗИ ГЛУБИНЫ ОЖОГА И РЕЗУЛЬТАТОВ ЛЕЧЕНИЯ</b><br><i>Худайназаров Журабек Махсетович, Гафуров Зафар Атхамович</i>   | 143 |
| 48. | <b>ПСИХОЭМОЦИОНАЛЬНОЕ СОСТОЯНИЕ ПАЦИЕНТОВ С ДЕФОРМАЦИЯМИ НОСА КАК КРИТЕРИЙ ЭФФЕКТИВНОСТИ РИНОПЛАСТИКИ</b><br><i>Шамсутдинов Тимур Рустамович, Храмова Наталья Владимировна, Гизатуллина Альбина Маратовна</i>                            | 147 |
| 49. | <b>РАСПРОСТРАНЕННОСТЬ И ПРИНЦИП ЛЕЧЕНИЯ ЗАБОЛЕВАНИЙ ВИСОЧНО-НИЖНЕЧЕЛЮСТНОГО СУСТАВА У ДЕТЕЙ И ПОДРОСТКОВ.</b><br><i>Пулатов А.И.</i>   | 149 |
| 50. | <b>РЕЦЕССИЯ ДЕСНЫ В ЗОНЕ ДЕНТАЛЬНОЙ ИМПЛАНТАЦИИ (ОБЗОР ЛИТЕРАТУРЫ)</b><br><i>Назарова Шахноза Хасановна, Назаров Зафар Зиёдуллаевич, Джахангирова Дилором Абдулхаевна</i>  | 152 |
| 51. | <b>СОВЕРШЕНСТВОВАНИЕ ПРОФИЛАКТИКИ И СТОМАТОЛОГИЧЕСКОСКОЙ РЕАБИЛИТАЦИИ БОЛЬНЫХ РАКОМ ПОЛОСТИ РТА В ПРОЦЕССЕ КОМПЛЕКСНОГО ЛЕЧЕНИЯ</b><br><i>Хамракулов Азиз Салим угли, Ганиев А.А.</i>  | 154 |
| 52. | <b>СОВРЕМЕННЫЕ ПОДХОДЫ К ЛЕЧЕНИЮ ХРОНИЧЕСКОГО АПИКАЛЬНОГО ПЕРИОДОНТИТА</b><br><i>Мухиддинова Мухлиса Азаматовна, Ибрагимова Малика Худайбергеновна</i>   | 156 |
| 53. | <b>СРАВНЕНИЕ ИЗМЕРЕНИЙ СТАБИЛЬНОСТИ ИМПЛАНТАТОВ В МЕТОДЕ НЕМЕДЛЕННОЙ ИМПЛАНТАЦИИ С ИСПОЛЬЗОВАНИЕМ И БЕЗ КОСТНОЗАМЕЩАЮЩИХ МАТЕРИАЛОВ ПРИ ПОМОЩИ МЕТОДА ПЕРИОТЕСТОМЕТРИИ.</b><br><i>Абдуллаев Ш. Ю., Жданов А.В., Керимова К. Ж.</i>       | 159 |
| 54. | <b>СРАВНЕНИЕ ИЗМЕРЕНИЙ СТАБИЛЬНОСТИ ИМПЛАНТАТОВ В МЕТОДЕ НЕМЕДЛЕННОЙ ИМПЛАНТАЦИИ ПРИ ПОМОЩИ ISQ МЕТОДА И МЕТОДОМ ПЕРИОТЕСТОМЕТРИИ НА МОМЕНТ ИНСТАЛЛЯЦИИ ИМПЛАНТАТОВ.</b><br><i>Абдуллаев Ш. Ю., Жданов А.В., Керимова К. Ж.</i>          | 161 |

|     |   |     |
|-----|---|-----|
| 55. | <b>СРАВНЕНИЕ ЭФФЕКТИВНОСТИ ВЛИЯНИЯ КОСТНОЗАМЕЩАЮЩЕГО МАТЕРИАЛА НА ОБЪЕМ АЛЬВЕОЛЯРНОГО ОТРОСТКА ПОСЛЕ ИНСТАЛЛЯЦИИ В МЕТОДЕ НЕМЕДЛЕННОЙ ИМПЛАНТАЦИИ.</b><br><i>Абдуллаев Ш. Ю., Жданов А.В., Керимова К. Ж.</i> | 163 |
| 56. | <b>СРАВНИТЕЛЬНАЯ ОЦЕНКА РЕЗУЛЬТАТОВ МАЛОИНВАЗИВНЫХ И ТРАДИЦИОННЫХ МЕТОДОВ В ОРТОГНАТИЧЕСКОЙ ХИРУРГИИ</b><br><i>Туманов М.Л., Клипа И.А., Дробышев А.Ю.</i>  | 165 |
| 57. | <b>СРАВНИТЕЛЬНАЯ ОЦЕНКА РЕЗУЛЬТАТОВ МЯГКОТКАННОЙ АУГМЕНТАЦИИ В ЗАВИСИМОСТИ ОТ СРОКОВ ЕЁ ПРОВЕДЕНИЯ</b><br><i>Мирхусанова Р.С.</i>   | 167 |
| 58. | <b>ТРЕХМЕРНАЯ ПЕЧАТЬ ПЕРСОНАЛИЗИРОВАННЫХ НОСОВЫХ СТЕНТОВ ДЛЯ ПАЦИЕНТОВ С РАСЩЕЛИНОЙ ГУБЫ</b><br><i>Пулатов А.И.</i>   | 169 |
| 59. | <b>ФУНКЦИОНАЛЬНОЕ И СОЦИАЛЬНО-ПРОФЕССИОНАЛЬНОЕ ВОССТАНОВЛЕНИЕ ПАЦИЕНТОВ С СОЧЕТАННЫМИ ЛИЦЕВЫМИ ПОВРЕЖДЕНИЯМИ</b><br><i>Хатамов Улугбек Алтибаевич</i>   | 172 |
| 60. | <b>ХИРУРГИЧЕСКИЕ МЕТОДИКИ ДЕКОМПРЕССИИ ТРОЙНИЧНОГО НЕРВА: СОВРЕМЕННЫЙ ВЗГЛЯД.</b><br><i>Асилов Ш.Х., Тураханов С.В</i>  | 175 |
| 61. | <b>ЦИФРОВОЕ ПРОГНОЗИРОВАНИЕ ОСЛОЖНЕНИЙ СОЧЕТАННЫХ ЧЕЛЮСТНО-ЛИЦЕВЫХ ТРАВМ</b><br><i>Хатамов Улугбек Алтибаевич</i>   | 178 |
| 62. | <b>ЦИФРОВЫЕ ПРОТОКОЛЫ И КЛКТ-ДИАГНОСТИКА ОДОНТОГЕННЫХ ВОСПАЛИТЕЛЬНЫХ ПРОЦЕССОВ НА РАННИХ СТАДИЯХ</b><br><i>Абдухалимова Нилуфар Хусниддиновна, Хатамов Улугбек Алтибаевич</i>                                 | 181 |
| 63. | <b>ЦИФРОВЫЕ ПРОТОКОЛЫ ПЛАНИРОВАНИЯ ОПЕРАЦИЙ В ЧЛХ С ИСПОЛЬЗОВАНИЕМ ПРОГРАМНОГО КОМПЛЕКСА REALGUIDE: ОТ ДИАГНОСТИКИ ДО РЕАЛИЗАЦИИ.</b><br><i>Эргашев Б., Жураев Х.А., Гизатуллина А.М.</i>                     | 184 |
| 64. | <b>ЭФФЕКТИВНОСТЬ СОВРЕМЕННЫХ ЭНДОДОНТИЧЕСКИХ ТЕХНОЛОГИЙ ПРИ ЛЕЧЕНИИ ХРОНИЧЕСКОГО АПИКАЛЬНОГО ПЕРИОДОНТИТА</b><br><i>Мухиддинова Мухлиса Азаматовна ,Ибрагимова Малика Худайбергеновна</i>                     | 186 |

|     |  |     |
|-----|--|-----|
| 65. | <b>СОВЕРШЕНСТВОВАНИЕ МЕТОДИКИ ХИРУРГИЧЕСКОГО ЛЕЧЕНИЯ И РЕАБИЛИТАЦИЯ БОЛЬНЫХ С АНОМАЛИЯМИ ЧЕЛЮСТЕЙ</b><br><i>Темаев А.В. , Редько Н.А., Дробышев А.Ю.</i> | 189 |
|     | <b>СОДЕРЖАНИЕ</b>  | 190 |